Vietnam Journal of Community Medicine, Vol. 67, No.11, 206-209

NURSING CARE FOR A PATIENT UNDERGOING ULTRASOUND-GUIDED VACUUM-ASSISTED EXCISION OF A GIANT BREAST FIBROADENOMA: A CASE REPORT

Vu Thi Thanh An, Nguyen Thu Huong, Nguyen Le Tra, Le Thi Hai

Breast Department - Vinmec Times City International General Hospital - No. 458 Minh Khai, Vinh Tuy Ward, Hanoi, Vietnam

Received: 06/07/2026
Reviced: 22/08/2026; Accepted: 19/11/2026

ABSTRACT

Background: Large fibroadenomas in adolescents may cause breast asymmetry, discomfort and body-image distress. Ultrasound-guided vacuum-assisted breast biopsy/excision (VABB/VAE) is a minimally invasive option in selected cases, with nursing participation in assessment, patient preparation, asepsis, complication surveillance and post-procedural education.

Case presentation: A 16-year-old female presented with a left breast mass reported to have enlarged over six months. Ultrasound showed a homogeneous hypoechoic lesion with benign morphology, measuring 55.5 × 20.6 × 37.4 mm and categorized as BI-RADS 3. Intervention was selected after multidisciplinary review because the lesion exceeded 5 cm, caused breast asymmetry and the patient preferred a breast-conserving approach. Ultrasound-guided VABB using an 8G needle with hydrodissection was performed. Nursing care included patient and lesion verification, bleeding and allergy risk assessment, psychological support, sterile preparation, vital-sign monitoring, early detection of vasovagal reaction or local anesthetic toxicity, compression, pressure dressing and discharge counselling.

Early results: No residual lesion was visible on immediate post-procedural ultrasound. A small hematoma measuring 20.2 × 11.7 mm was detected on ultrasound at day 1 and decreased to 16.5 × 6.0 mm at week 1. No infection or sign of local anesthetic systemic toxicity was recorded during three hours of observation after the final dose. Histopathology confirmed benign fibroadenoma.

Conclusion: VABB may offer a cosmetically favorable treatment for selected large fibroadenomas. In this case, a structured nursing care pathway was implemented and the early outcome was favorable; evaluation in larger case series is required before broader implementation is recommended.

Keywords: breast fibroadenoma; vacuum-assisted breast biopsy; VABB; adolescent; nursing care.

*Corresponding author
Email: v.huongnt202@vinmec.com **Phone**: (+84) 858598899 **DOI:** 10.52163/yhc.v67i11.7157

CHĂM SÓC ĐIỀU DƯỠNG TRONG ĐIỀU TRỊ U XƠ TUYẾN VÚ KÍCH THƯỚC LỚN BẰNG SINH THIẾT HÚT CHÂN KHÔNG DƯỚI HƯỚNG DẪN SIÊU ÂM: BÁO CÁO CA LÂM SÀNG

Vũ Thị Thanh An, Nguyễn Thu Hương, Nguyễn Lê Trà, Lê Thị Hải

Khoa Vú - Bệnh viện Đa khoa Quốc Tế Vinmec Times City - Số 458 Minh Khai, phường Vĩnh Tuy, thành phố Hà Nội, Việt Nam

Ngày nhận bài: 06/07/2026
Ngày chỉnh sửa: 22/08/2026; Ngày duyệt đăng: 19/11/2026

TÓM TẮT

Đặt vấn đề: U xơ tuyến vú kích thước lớn ở tuổi vị thành niên có thể gây biến dạng tuyến vú, đau tức và lo âu về hình thể. Sinh thiết hút chân không dưới hướng dẫn siêu âm (Vacuum-Assisted Breast Biopsy/ Excision - VABB/VAE) là lựa chọn ít xâm lấn trong một số trường hợp phù hợp, trong đó điều dưỡng tham gia chuẩn bị người bệnh, kiểm soát vô khuẩn, theo dõi biến chứng và giáo dục sau thủ thuật.

Trình bày ca bệnh: Bệnh nhân nữ 16 tuổi có khối u vú trái tăng kích thước theo ghi nhận trong 6 tháng. Siêu âm cho thấy khối giảm âm đồng nhất, hình thái lành tính, kích thước 55,5 × 20,6 × 37,4 mm, BI-RADS 3. Do khối lớn trên 5 cm, gây bất cân xứng tuyến vú và người bệnh mong muốn bảo tồn thẩm mỹ, ê-kíp quyết định can thiệp. Người bệnh được thực hiện VABB bằng kim 8G dưới hướng dẫn siêu âm thời gian thực, kết hợp hydrodissection. Điều dưỡng tham gia xuyên suốt từ xác định người bệnh - vị trí tổn thương, đánh giá nguy cơ chảy máu và dị ứng thuốc tê, hỗ trợ tâm lý, chuẩn bị dụng cụ vô khuẩn, theo dõi sinh hiệu, phát hiện sớm phản ứng cường phế vị/ngộ độc thuốc tê, ép cầm máu, băng ép và hướng dẫn chăm sóc tại nhà.

Kết quả sớm: Tổn thương không còn thấy trên siêu âm kiểm tra ngay sau thủ thuật. Siêu âm sau 1 ngày ghi nhận tụ máu nhỏ 20,2 × 11,7 mm, giảm còn 16,5 × 6,0 mm sau 1 tuần; không ghi nhận nhiễm khuẩn hoặc dấu hiệu ngộ độc thuốc tê trong 3 giờ theo dõi sau liều cuối; mô bệnh học là u xơ tuyến vú lành tính.

Kết luận: VABB có thể là lựa chọn bảo tồn thẩm mỹ cho u xơ tuyến vú kích thước lớn khi chỉ định phù hợp. Trong ca này, quy trình chăm sóc điều dưỡng có cấu trúc đã được áp dụng và kết quả sớm thuận lợi; cần đánh giá thêm trên nhiều ca trước khi khuyến nghị triển khai rộng.

Từ khóa: u xơ tuyến vú; sinh thiết hút chân không; VABB; vị thành niên; chăm sóc điều dưỡng.

1. ĐẶT VẤN ĐỀ

U xơ tuyến vú là tổn thương vú lành tính thường gặp ở phụ nữ trẻ [1,2]. Đa số khối u nhỏ có thể được theo dõi; các khối phát triển nhanh hoặc kích thước trên 5 cm có thể gây bất cân xứng tuyến vú, khó chịu, ảnh hưởng thẩm mỹ và tâm lý, đặc biệt ở bệnh nhân vị thành niên [1]. Phẫu thuật bóc u là một phương án điều trị thường dùng, nhưng có thể để lại sẹo hoặc làm thay đổi hình dạng tuyến vú; kỹ thuật ít xâm lấn có thể được cân nhắc ở người bệnh được lựa chọn phù hợp [1,2,7].

VABB/VAE dưới hướng dẫn siêu âm cho phép lấy mẫu và lấy bỏ tổn thương qua đường rạch nhỏ, có ưu điểm về thẩm mỹ và thời gian hồi phục [2-5,7]. Tuy nhiên, các nghiên cứu tổng hợp chủ yếu gồm tổn thương lành tính được chọn lọc ở người trưởng thành và ít tập trung vào bệnh nhân vị thành niên hoặc khối u trên 5 cm; vì vậy, việc ngoại suy cho ca này cần thận trọng. Tuy vậy, với khối u lớn, nguy cơ chảy máu, tụ máu, đau và lo âu trước thủ thuật cần được kiểm soát chặt chẽ [5,7]. Trong bối cảnh này, điều dưỡng không chỉ "phụ dụng cụ" mà là thành viên chủ động trong đánh giá, chuẩn bị, theo dõi và giáo dục người bệnh. Bài báo trình bày một ca u xơ tuyến vú kích thước lớn được điều trị bằng VABB, mô tả vai trò hỗ trợ an toàn của quy trình chăm sóc điều dưỡng trong ca bệnh.

2. BÁO CÁO CA LÂM SÀNG

Bệnh nhân nữ 16 tuổi, cao 168 cm, nặng 52 kg, chưa lập gia đình, đến khám vì tự nhận thấy khối vú trái tăng kích thước trong 6 tháng; hồ sơ không có số đo hình ảnh ban đầu để định lượng tốc độ tăng trưởng. Tiền sử nội khoa không ghi nhận bất thường đáng chú ý. Trước đó người bệnh đã được chọc hút tế bào bằng kim nhỏ cho kết quả lành tính. Khám lâm sàng thấy vú trái lớn hơn vú phải; vị trí 8 giờ sát quầng vú trái có khối chắc, bờ rõ, bề mặt nhẵn, di động tương đối, kích thước khoảng 5 cm. Da vùng tương ứng không nóng đỏ, không phù nề, không co kéo núm vú, không sờ thấy hạch nách hai bên.

Siêu âm tuyến vú ghi nhận khối giảm âm đồng nhất, hình bầu dục, bờ đều, ranh giới rõ, kích thước 55,5 × 20,6 × 37,4 mm, không ghi nhận vi vôi hóa; các đặc điểm hình ảnh điển hình lành tính phù hợp phân loại BI-RADS 3 [8] (Hình 1). Mặc dù BI-RADS 3 thường được theo dõi ngắn hạn, ê-kíp chuyển sang can thiệp do khối lớn trên 5 cm, tăng kích thước theo ghi nhận, gây bất cân xứng tuyến vú và người bệnh mong muốn bảo tồn thẩm mỹ sau khi được tư vấn. Sau hội chẩn chuyên khoa và tư vấn cho người bệnh cùng gia đình, ê-kíp quyết định thực hiện VABB bằng kim 8G để lấy bỏ tổn thương, đồng thời bảo tồn tối đa hình dạng tuyến vú. Người bệnh và người giám hộ được giải

*Tác giả liên hệ
Email: v.huongnt202@vinmec.com **Điện thoại:** (+84) 858598899 **DOI:** 10.52163/yhc.v67i11.7157

thích về lợi ích, nguy cơ, khả năng cần chuyển phương án mổ mở nếu không kiểm soát được chảy máu hoặc không lấy hết được tổn thương, ký đồng thuận để tiến hành thủ thuật và sử dụng dữ liệu ẩn danh trong báo cáo ca bệnh được ghi nhận.

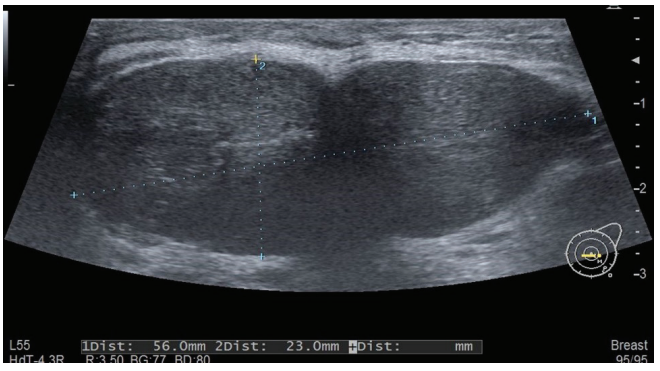

Hình 1. Siêu âm trước can thiệp: khối giảm âm kích thước lớn, bờ rõ, hình bầu dục

Thủ thuật được tiến hành dưới gây tê tại chỗ bằng 9 ống Lignospan, mỗi ống 1,8 mL chứa lidocaine 2% và epinephrine 1:100.000. Tổng thể tích Lignospan là 16,2 mL, tương ứng 324 mg lidocaine (6,23 mg/kg theo cân nặng 52 kg) và 0,162 mg, tương đương 162 microgam epinephrine. Người bệnh được truyền tĩnh mạch 4 ống Transamin 500 mg, tổng liều tranexamic acid 2.000 mg, bắt đầu 30 phút trước can thiệp với tốc độ 1 mL/phút. Dung dịch hydrodissection gồm 40 mL NaCl 0,9% pha cùng 16,2 mL Lignospan, tổng thể tích danh định 56,2 mL. Trong đó, 15 mL NaCl 0,9% được bơm vào mặt phẳng dưới da phía trước bờ nông của tổn thương và 25 mL được bơm vào mặt phẳng phía sau u, giữa bờ sâu tổn thương và cân cơ ngực lớn; không bơm bổ sung trong quá trình cắt hút. Khoảng cách tách mô đạt được không được ghi nhận định lượng trong hồ sơ. Kim VABB được đưa vào dưới khối u qua đường rạch da nhỏ dưới hướng dẫn siêu âm thời gian thực. Tổn thương được lấy bỏ theo chiến lược cắt hút tuần tự, kết hợp xoay kim nhiều hướng. Thời gian can thiệp là 30 phút; thu được 170 mảnh mô và lượng máu mất ước tính 10 mL. Khối lượng bệnh phẩm không được ghi nhận trong dữ liệu hiện có. Sau khi không còn hình ảnh tồn dư trên siêu âm, khoang can thiệp được bơm rửa bằng NaCl 0,9%, ép cầm máu và dùng băng chun ép. Siêu âm sau thủ thuật không ghi nhận tổn thương tồn dư rõ hoặc ổ chảy máu đang hoạt động (Hình 2). Kết quả mô bệnh học xác định u xơ tuyến vú.

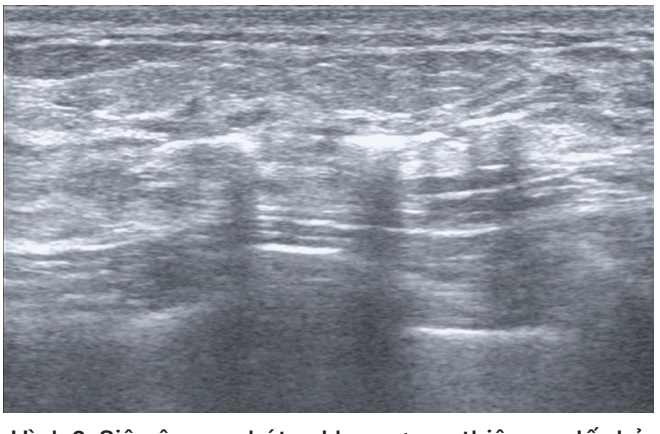

Hình 2. Siêu âm sau hút u: khoang can thiệp sau lấy bỏ tổn thương, không thấy khối tồn dư

3. CHĂM SÓC ĐIỀU DƯỠNG

Mục tiêu chăm sóc điều dưỡng trong ca này gồm: bảo đảm đúng người bệnh - đúng vị trí tổn thương - đúng thủ thuật; hỗ trợ tâm lý và tăng sự hợp tác ở bệnh nhân vị thành niên; duy trì vô khuẩn trong suốt quá trình làm thủ thuật, phát hiện sớm biến chứng, kiểm soát tốt chảy máu/tụ máu sau khi lấy bỏ khối u lớn đồng thời giúp người bệnh và gia đình tự chăm sóc tốt sau khi ra viện. Các hoạt động chăm sóc trong ca này được triển khai theo ba giai đoạn như Bảng 1.

Bảng 1. Quy trình chăm sóc điều dưỡng trong VABB điều trị u xơ tuyến vú kích thước lớn

Giai đoạn	Can thiệp điều dưỡng chính	Ý nghĩa lâm sàng
Trước thủ thuật	Định danh, xác định vị trí can thiệp vú trái, kết quả siêu âm và xét nghiệm đông máu; khai thác tiền sử dị ứng thuốc tê, thuốc đang dùng, tiền sử chảy máu. Giải thích quy trình, âm thanh máy hút, cảm giác căng tức và mục tiêu bảo đảm tính thẩm mỹ.	Giảm sai sót, phát hiện sớm nguy cơ và biến chứng; hỗ trợ tâm lý và tăng sự hợp tác của người bệnh.
Trong thủ thuật	Chuẩn bị vô khuẩn, kim hút 8G, NaCl 0,9%, 9 ống Lignospan 1,8 mL/ống chứa lidocaine 2% và epinephrine 1:100.000, cùng các vật tư khác. Tổng liều lidocaine là 324 mg (6,23 mg/kg), tổng liều epinephrine là 0,162 mg và tổng liều tranexamic acid (Transamin) truyền tĩnh mạch là 2.000 mg (4 ống × 500 mg), bắt đầu 30 phút trước can thiệp với tốc độ 1 mL/phút. Đặt tư thế, sát khuẩn, theo dõi mạch, huyết áp, SpO2, sắc mặt, mức đau, quan sát dấu hiệu cường phế vị hoặc ngộ độc thuốc tê.	Bảo đảm an toàn, phát hiện sớm biến chứng, hỗ trợ bác sĩ kỹ thuật chính xác dưới siêu âm.
Sau thủ thuật	Trong ca này, người bệnh được ép trực tiếp 15 phút, đặt gạc cuộn tại khoang can thiệp và băng chun ép quanh ngực. Thời gian ép và duy trì băng ép cần được cá thể hóa theo kích thước khoang, mức độ chảy máu và các thuốc ảnh hưởng đông máu. Theo dõi tại viện trong 3 giờ sau liều thuốc tê cuối; đánh giá đau, chảy máu, tụ máu và sinh hiệu mỗi 30 phút trong 2 giờ đầu. Hướng dẫn giữ băng ép trong 24 giờ, mặc áo nâng đỡ ngực 7-10 ngày tiếp theo, tránh vận động mạnh trong 48-72 giờ và hẹn lịch tái khám.	Hạn chế tình trạng tụ máu, phát hiện sớm các biến chứng

Trong ca bệnh này, hai điểm được ê-kíp ưu tiên trong quy trình chăm sóc là hỗ trợ tâm lý và băng ép đúng kỹ thuật. Người bệnh 16 tuổi lo lắng về sẹo, biến dạng vú và cảm giác đau khi can thiệp. Điều dưỡng đã giải thích bằng ngôn ngữ dễ hiểu, xác nhận người bệnh đã hiểu từng bước chính và duy trì giao tiếp trong suốt thủ thuật; người bệnh hợp tác tốt. Do không sử dụng thang đo lo âu trước–sau, báo cáo không lượng hóa được mức thay đổi lo âu. Sau khi lấy bỏ hoàn toàn khối u trên 5 cm, khoang trống lớn làm tăng nguy cơ tụ máu. Vì vậy, điều dưỡng ép trực tiếp đủ thời gian, đặt gạc cuộn đúng vị trí khoang can thiệp, băng chun ép đủ lực nhưng không gây khó thở hoặc tê bì chi trên, đồng thời hướng dẫn gia đình nhận biết dấu hiệu cần tái khám ngay.

Kết quả sớm được ghi nhận: người bệnh tỉnh táo, dấu hiệu sinh tồn ổn định, đau nhẹ kiểm soát được, không chảy máu qua băng, không tụ máu trên đánh giá lâm sàng và siêu âm kiểm tra ngay sau thủ thuật, không ghi nhận dấu hiệu ngộ độc thuốc tê trong 3 giờ theo dõi sau liều cuối. Vết thương nhỏ khoảng 3mm (Hình 4). Người bệnh ra viện trong ngày với hướng dẫn bằng lời và báo cáo y tế. Siêu âm sau 1 ngày ghi nhận tụ máu kích thước 20,2 × 11,7 mm; sau 1 tuần, tụ máu giảm còn 16,5 × 6,0 mm.



Hình 3. Hình minh họa kỹ thuật băng chun ép.

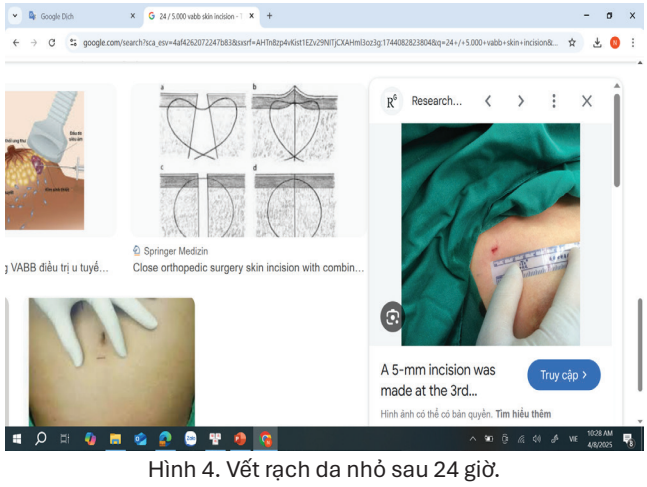

Hình 4. Vết rạch da nhỏ sau 24 giờ.

3. BÀN LUẬN

Ca bệnh cho thấy VABB có thể được cân nhắc trong điều trị u xơ tuyến vú kích thước lớn ở bệnh nhân trẻ khi hình ảnh lành tính, đã được hội chẩn và người bệnh mong muốn bảo tồn thẩm mỹ. Các nghiên cứu về VABB/VAE ghi nhận tỷ lệ lấy bỏ tổn thương cao và biến chứng thường nhẹ, chủ yếu là đau, bầm tím hoặc tụ máu [3-5,7]. Tuy nhiên, kích thước khối u lớn là yếu tố khiến thủ thuật khó hơn, thời gian can thiệp dài hơn và yêu cầu kiểm soát chảy máu chặt chẽ hơn [5,7].

Điểm khác biệt của báo cáo này là nhấn mạnh vai trò điều dưỡng xuyên suốt trong quá trình điều trị. Trước thủ thuật, điều dưỡng sàng lọc nguy cơ, hoàn thiện bảng kiểm và chuẩn bị tâm lý. Trong thủ thuật, điều dưỡng bảo đảm vô khuẩn dụng cụ, đáp ứng dụng cụ đúng thời điểm và theo dõi phản ứng toàn thân. Sau thủ thuật, điều dưỡng là người trực tiếp thực hiện ép/băng ép và chuyển giao hướng dẫn chăm sóc tại nhà. Những nhiệm vụ này phù hợp với khuyến cáo cung cấp thông tin rõ ràng cho người bệnh trước sinh thiết vú dưới hướng dẫn hình ảnh [6,7]. Các nghiên cứu ở người trưởng thành cũng ghi nhận mối liên quan giữa lo âu trước sinh thiết với mức đau trong thủ thuật và trải nghiệm người bệnh [9,10]; dữ liệu này không phải bằng chứng chuyên biệt cho bệnh nhân vị thành niên.

Với bệnh nhân vị thành niên, chăm sóc cần đặt trong bối cảnh phát triển tâm sinh lý: tôn trọng sự riêng tư, giải thích có sự tham gia của người giám hộ nhưng vẫn lắng nghe trực tiếp người bệnh, tránh gây mặc cảm về hình thể và bảo đảm bảo mật thông tin. Cách tiếp cận này nhằm hỗ trợ sự hợp tác của người bệnh, hạn chế sợ hãi và tăng tuân thủ chăm sóc sau ra viện. Một giới hạn của báo cáo là chỉ mô tả một ca bệnh, chưa đánh giá định lượng lo âu, đau và mức độ hài lòng bằng thang đo chuẩn hóa. Các nghiên cứu tiếp theo có thể xây dựng phiếu chăm sóc điều dưỡng chuẩn cho VABB, bao gồm thang điểm đau, mức lo âu, thời gian ép, tình trạng băng ép, biến chứng sớm và mức hài lòng thẩm mỹ sau can thiệp.

4. KẾT LUẬN

VABB dưới hướng dẫn siêu âm là phương pháp ít xâm lấn có thể giúp điều trị u xơ tuyến vú kích thước lớn trong một số trường hợp được chọn lọc, đặc biệt khi ưu tiên tính thẩm mỹ ở người bệnh trẻ. Chăm sóc điều dưỡng là một thành phần thiết yếu của quy trình VABB, bên cạnh kỹ thuật can thiệp của bác sĩ. Điều dưỡng tham gia chuẩn bị người bệnh, hỗ trợ tâm lý, bảo đảm vô khuẩn, theo dõi biến chứng, thực hiện băng ép và giáo dục sức khỏe sau ra viện. Kinh nghiệm từ ca này có thể gợi ý xây dựng checklist chăm sóc thử nghiệm; checklist cần được đánh giá trên nhiều ca trước khi khuyến nghị áp dụng rộng trong các đơn vị can thiệp vú.

5. TÀI LIỆU THAM KHẢO

[1] Sosin M, Pulcrano M, Feldman ED, Patel KM, Nahabedian MY, Weissler JM. Giant juvenile fibroadenoma: a systematic review with diagnostic and treatment recommendations. Gland Surg. 2015;4(4):312-321. DOI: 10.3978/j.issn.2227-684X.2015.06.04.

[2] Park HL, Kim LS. The current role of vacuum assisted breast biopsy system in breast disease. J Breast Cancer. 2011;14(1):1-7. DOI:10.4048/jbc.2011.14.1.1.

[3] Li S, Wu J, Chen K, et al. Ultrasound-guided vacuum-assisted breast biopsy for benign breast lesions: a meta-analysis. Breast J. 2014;20(4):389-395. DOI:10.1111/tbj.12277.

[4] Fine RE, Boyd BA, Whitworth PW, Kim JA, Harness JK, Burak WE Jr. Percutaneous removal of benign breast masses using a vacuum-assisted hand-held device with ultrasound guidance. Am J Surg. 2002;184(4):332-336. DOI:10.1016/S0002-9610(02)00941-0.

[5] Yoo HS, Kang WS, Chung IY, et al. Efficacy and safety of vacuum-assisted excision for benign breast mass lesion: a meta-analysis. Medicina (Kaunas). 2021;57(11):1260. DOI:10.3390/medicina57111260.

[6] Bick U, Trimboli RM, Athanasiou A, et al. Image-guided breast biopsy and localisation: recommendations for information to women and referring physicians by the European Society of Breast Imaging. Insights Imaging. 2020;11(1):12. DOI:10.1186/s13244-019-0834-x.

[7] Li SJ, Hao XP, Hua B, et al. Clinical practice guidelines for ultrasound-guided vacuum-assisted breast biopsy. Chin Med J (Engl). 2021;134(12):1390-1392. DOI:10.1097/CM9.0000000000001508.

[8] American College of Radiology. *Breast Imaging Reporting and Data System (BI-RADS®) Atlas*. 5th ed. Reston, VA: American College of Radiology; 2013. Available from: https://www.acr.org/Clinical-Resources/Reporting-and-Data-Systems/Bi-Rads.

[9] Maimone S, Egitto R, Lu M, et al. Understanding patient anxiety and pain during initial image-guided breast biopsy. J Breast Imaging. 2020;2(6):583-589. DOI:10.1093/jbi/wbaa072.

[10] Mensah YB, Mensah NA, Gbadamosi H, Nketiah L. An evaluation of pain experienced by patients during and after ultrasound-guided breast biopsy and patient coping strategies. Ghana Med J. 2024;58(4):287-293. DOI:10.4314/gmj.v58i4.6.