Vietnam Journal of Community Medicine, Vol. 67, No.11, 131-134

ACCESSORY CAVITATED UTERINE MALFORMATION: A RARE CASE REPORT

Dam Thi Quynh Lien[1,2], Pham Thi Thu[2], Nguyen Thi Hang[2], Nong Hoang Duy[1]

[1]*Hanoi Medical University - 1 Ton That Tung, Kim Lien Ward, Hanoi City, Vietnam*
[2]*National Hospital of Obstetrics and Gynecology - 1 Trieu Quoc Đat, Cửa Nam Ward, Hanoi City, Vietnam*

Received: 30/06/2026
Reviced: 19/09/2026; Accepted: 18/11/2026

ABSTRACT

Introduction: We report a case of a rare congenital female reproductive tract anomaly, Accessory Cavitated Uterine Malformation (ACUM), whose clinical and imaging features may mimic other gynecologic conditions and lead to diagnostic challenges.

Case summary: A 32yearold woman presented with progressively worsening dysmenorrhea that had been unresponsive to analgesics for the preceding three months. Pelvic ultrasound and magnetic resonance imaging (MRI) revealed a 3-cm solitary cystic mass within the myometrium. Diagnostic laparoscopy identified an intramural mass containing hemorrhagic fluid consistent with menstrual blood. The lesion was completely excised, and histopathological examination confirmed normal endometrial glands and stroma, establishing the diagnosis of ACUM. Postoperative recovery was uneventful, and the patient was discharged.

Conclusion: This case highlights a rare Müllerian anomaly whose clinical manifestations and imaging characteristics may be mistaken for other gynecologic disorders; clinicians should therefore maintain a high index of suspicion to avoid misdiagnosis.

Keywords: Female genital tract anomalies; Accessory cavitated uterine malformation; Laparoscopic surgery; Dysmenorrhea; MRI

*Corresponding author
Email: nonghoangduy2000@outlook.com **Phone**: (+84) 972 333 214 **DOI:** 10.52163/yhc.v67i11.7142

DỊ DẠNG TỬ CUNG CÓ HỐC PHỤ: MỘT BÁO CÁO CA BỆNH HIẾM GẶP

Đàm Thị Quỳnh Liên[1,2], Phạm Thị Thu[2], Nguyễn Thị Hằng[2], Nông Hoàng Duy[1]

[1]Trường Đại học Y Hà Nội - Số 1 Tôn Thất Tùng, phường Kim Liên, thành phố Hà Nội, Việt Nam
[2]Bệnh viện Phụ sản Trung ương - Số 1 Triệu Quốc Đạt, phường Cửa Nam, thành phố Hà Nội, Việt Nam

Ngày nhận bài: 30/06/2026
Ngày chỉnh sửa: 19/09/2026; Ngày duyệt đăng: 18/11/2026

TÓM TẮT

Giới thiệu: Báo cáo một trường hợp dị dạng sinh dục hiếm gặp – dị dạng tử cung có hốc phụ (ACUM) – với biểu hiện lâm sàng và cận lâm sàng có thể gây nhầm lẫn với các bệnh lý phụ khoa khác.

Tóm tắt ca bệnh: Bệnh nhân nữ 32 tuổi vào viện vì tình trạng thống kinh không đáp ứng với thuốc giảm đau trong vòng 3 tháng qua. Siêu âm và cộng hưởng từ (MRI) tiểu khung phát hiện một khối tổn thương đơn độc kích thước khoảng 3 cm nằm trong thành tử cung và bên trong chứa dịch. Bệnh nhân được phẫu thuật nội soi ổ bụng chẩn đoán và thăm dò khối tổn thương phát hiện trong chứa dịch dạng máu kinh. Khối tổn thương sau đó được cắt bỏ hoàn toàn và kết quả giải phẫu bệnh phát hiện có thành phần tuyến niêm mạc tử cung bình thường, xác nhận chẩn đoán ACUM. Sau phẫu thuật bệnh nhân ổn định và đã được cho ra viện.

Kết luận: Ca bệnh minh họa một dị dạng sinh dục hiếm gặp với triệu chứng lâm sàng và đặc điểm hình ảnh học có thể gây nhầm lẫn với các bệnh lý phụ khoa khác. Bác sĩ lâm sàng cần thận trọng trong việc đánh giá để tránh nhầm lẫn và bỏ sót chẩn đoán.

Từ khóa: Dị dạng sinh dục nữ; Tử cung có hốc phụ; Phẫu thuật nội soi; Thống kinh; MRI

1. ĐẶT VẤN ĐỀ

Dị dạng tử cung có hốc phụ (ACUM) là một dị dạng đường sinh dục nữ hiếm gặp đặc trưng bởi sự có mặt của một khoang tử cung phụ có niêm mạc hoạt động chức năng nằm sát với tử cung chính nhưng không có sự thông nối với buồng tử cung của tử cung chính. Cơ chế bệnh sinh của ACUM hiện tại còn đang tranh cãi và giả thuyết đạt được đồng thuận là do sự nhân đôi và tồn tại dai dẳng của mô ống Muller phụ (1). Tỷ lệ lưu hành của ACUM chưa biết rõ do số lượng báo cáo còn hạn chế và một phần do trước đây các trường hợp được phân loại dưới các thuật ngữ chưa phù hợp (2). Bệnh cảnh lâm sàng điển hình của ACUM là thống kinh và đau bụng vùng chậu mạn tính và thường khởi phát triệu chứng lần đầu ở độ tuổi vị thành niên (3). Hiện tại chưa có tiêu chuẩn chẩn đoán thống nhất dành cho ACUM. Thách thức trong chẩn đoán ACUM ở chỗ đặc điểm hình ảnh học của bệnh lý này có thể nhầm lẫn với các bệnh lý phụ khoa phổ biến khác và do tính hiếm gặp và không quen thuộc trong thực hành lâm sàng nên có thể gây chậm trễ trong việc chẩn đoán. Các lựa chọn điều trị ACUM bao gồm điều trị phẫu thuật cắt bỏ hốc phụ hoặc các biện pháp điều trị bảo tồn không phẫu thuật.

Chúng tôi báo cáo một trường hợp dị dạng tử cung có hốc phụ hiếm gặp đã được điều trị phẫu thuật nội soi thành công. Báo cáo này nhằm mục tiêu ghi nhận một trường hợp bệnh lý hiếm gặp được chẩn đoán đúng và điều trị thành công, đồng thời nâng cao nhận thức của bác sĩ lâm sàng về một chẩn đoán phân biệt hiếm gặp có thể phải nghĩ tới trên những trường hợp có biểu hiện tương tự.

2. TRÌNH BÀY CA BỆNH

Một bệnh nhân nữ, 32 tuổi, vào viện vì thống kinh 3 tháng nay không đáp ứng với thuốc giảm đau chống viêm không steroid (NSAIDs) đường tiêm. Bệnh nhân có tiền sử thống kinh xuất hiện cách đây 3 năm, được điều trị với NSAIDs đường tiêm tại cơ sở y tế tuyến dưới và có đáp ứng với điều trị. Bệnh nhân đã lập gia đình cách đây 7 năm và chưa từng mang thai lâm sàng lần nào. Bệnh nhân hành kinh lần đầu năm 14 tuổi, chu kì kinh nguyệt đều 28 ngày, hành kinh kéo dài 4 ngày và đau bụng hạ vị nhẹ khi hành kinh ngày thứ 1 – 2.

Lúc vào viện, khám lâm sàng thấy tử cung kích thước to tương đương tử cung có thai 4 tuần kèm ấn đau vùng hạ vị lệch trái. Ngoài ra các bộ phận khác khám không phát hiện bất thường. Siêu âm 2D đường âm đạo phát hiện thành trước trái tử cung có khối kích thước 29x26 mm, thành khối có âm vang tương tự và liên tục với cơ tử cung, trong khối có chứa dịch không đồng nhất (xem Hình 1). MRI tiểu khung cho thấy thành trước trái tử cung ngang mức thân tử cung liên tục với thanh mạc tử cung có khối kích thước 24x32x24 mm, tín hiệu thấp trên T2W và T1W, trung tâm khối có dịch tăng tín hiệu trên T2W (xem Hình 2).

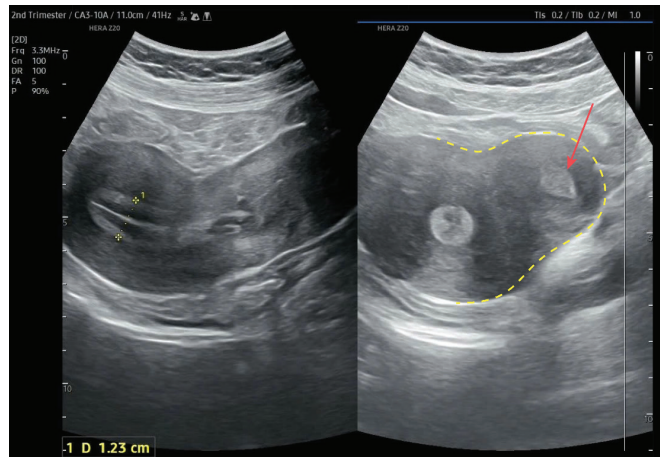

Hình 1. Hình ảnh siêu âm 2D qua đường âm đạo. Trên siêu âm phát hiện có khối tổn thương ở thành trước trái của tử cung với thành khối có âm vang tương tự và liên tục với cơ tử cung (đường nét đứt màu vàng), thành phần trong khối có âm vang tương tự nội mạc tử cung (mũi tên vàng).

*Tác giả liên hệ
Email: nonghoangduy2000@outlook.com **Điện thoại:** (+84) 972 333 214 **DOI:** 10.52163/yhc.v67i11.7142

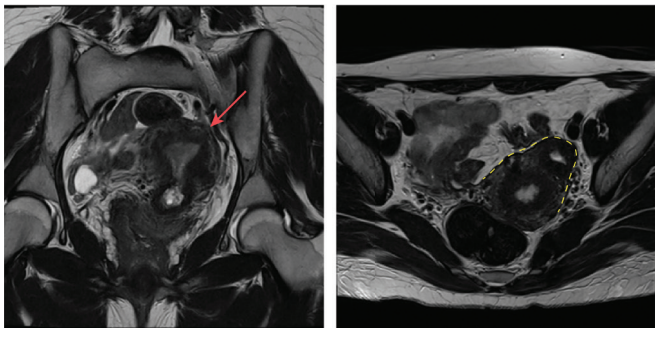

Hình 2. Hình ảnh MRI T2W tiểu khung ở mặt cắt vành (hình bên trái) và mặt cắt ngang (hình bên phải). Trên mặt cắt vành quan sát thấy tử cung và buồng tử cung dạng chữ T bình thường (mũi tên đỏ). Trên mặt cắt ngang quan sát thấy có khối tổn thương ở thành trước trái với thành khối liên tục và có tín hiệu tương tự cơ tử cung (đường nét đứt màu vàng), thành phần trong khối có tín hiệu tương tự niêm mạc tử cung.

Dựa trên triệu chứng lâm sàng và cận lâm sàng, chẩn đoán sơ bộ ACUM được đưa ra và bệnh nhân được lên kế hoạch phẫu thuật nội soi ổ bụng chẩn đoán và xử trí theo tổn thương.

Nội soi ổ bụng quan sát thấy tử cung kích thước lớn hơn bình thường và tại vị trí thành trái tử cung, sát phía dưới với điểm bám của dây chằng tròn vào tử cung có khối kích thước 2x3 cm. Vòi tử cung và buồng trứng hai bên bình thường. Chúng tôi đã tiến hành rạch thăm dò khối bằng dao điện thấy trong chứa dịch đen sẫm dạng máu kinh. Tiếp theo khối tổn thương được phẫu thuật nội soi bóc trọn hoàn toàn và lấy bệnh phẩm gửi sinh thiết lạnh tức thì và gửi giải phẫu bệnh. Kết quả sinh thiết tức thì xác nhận thành phần mô xơ cơ tử cung và không có tổn thương ác tính. Dựa trên kết quả sinh thiết tức thì loại trừ tổn thương ác tính, thành cơ tử cung sau đó được khâu phục hồi bằng một lớp mũi khâu vắt. Kết quả giải phẫu bệnh thường quy khối tổn thương phát hiện thành phần cơ tử cung và tuyến nội mạc tử cung với hình thái bình thường, xác nhận chẩn đoán ACUM.

Quá trình hậu phẫu của bệnh nhân không xảy ra biến chứng nào. Bệnh nhân được siêu âm kiểm tra lại không quan sát thấy khối tổn thương trước đó và được cho ra viện sau 5 ngày điều trị hậu phẫu.

3. BÀN LUẬN

Theo hiểu biết của chúng tôi và dựa trên tìm kiếm tài liệu tính đến ngày viết bài, đây có thể là trường hợp ACUM được báo cáo lần đầu tiên tại Việt Nam với đầy đủ bằng chứng chẩn đoán bao gồm hình ảnh học và giải phẫu bệnh sau phẫu thuật. Ở ca bệnh này, chúng tôi đã sử dụng siêu âm và MRI để chẩn đoán kịp thời bệnh lý hiếm gặp trên và thực hiện phẫu thuật nội soi cắt bỏ hốc phụ thành công với can thiệp tối thiểu nhằm bảo tồn tử cung do bệnh nhân đang mong con nhiều năm.

Dị dạng tử cung có hốc phụ (Accessory Cavitated Uterine Malformation, ACUM) là một dị dạng tử cung hiếm gặp đặc trưng bởi sự có mặt của khoang tử cung phụ không thông với buồng tử cung chính và sự vắng mặt của các dị dạng tử cung bẩm sinh thể tắc nghẽn khác. Trường hợp ACUM đầu tiên được báo cáo với đặc điểm là một khối tổn thương chứa dịch máu kinh giống một tử cung phụ nằm giữa hai lá dây chằng rộng (4). Sau này, các trường hợp tương tự đã được báo cáo dưới các thuật ngữ khác nhau như nang tuyến cơ tử cung, bệnh tuyến cơ dạng nang độ tuổi vị thành niên, nang trong cơ tử cung hay khối giống tử cung (2). Thuật ngữ ACUM được đề xuất lần đầu bởi Acién và cộng sự năm 2010 và hiện đang được sử dụng rộng rãi để mô tả bệnh lý trên (5). Hiện tại không thể phân loại ACUM vào các hệ thống phân loại dị dạng sinh dục ngữ đang được sử dụng bao gồm hệ thống phân loại ESHRE/ESGE 2013 hay ASRM 2021 (6, 7). Cơ chế bệnh sinh của ACUM còn chưa rõ ràng và giả thuyết đang được chấp nhận có thể là do sự nhân đôi và tồn tại dai dẳng của mô ống Muller ở vị trí điểm bám của dây chằng tròn và có thể liên quan tới rối loạn chức năng của dây chằng định hướng trong quá trình phát triển phôi thai (1). Số lượng báo cáo các trường hợp ACUM còn tương đối hạn chế với số ca bệnh lớn nhất trong một tổng quan ghi nhận được là 115 trường hợp (3).

Triệu chứng cơ năng của ACUM tương đối không đặc hiệu, trong đó phổ biến nhất là thống kinh và đau bụng vùng chậu chiếm lần lượt 76,5% và 56,5% số trường hợp và ít phổ biến hơn là đau khi quan hệ tình dục và xuất huyết tử cung bất thường. Tuổi khởi phát triệu chứng là tương đối sớm, trung bình là 17 tuổi, tuy nhiên, thời điểm được chẩn đoán bệnh lại khá muộn, trung bình là 21,5 tuổi, cho thấy có sự chậm trễ đáng kể trong việc chẩn đoán bệnh (3). Phương tiện hình ảnh học được sử dụng phổ biến nhất để chẩn đoán là siêu âm với đặc điểm đặc trưng là một khối có âm vang dạng kính mờ với bờ bên trong trơn nhẵn tròn đều, nằm ở mặt trước bên của thành cơ tử cung, phía dưới vị trí bám của dây chằng tròn vào cơ tử cung (3, 8). Trên MRI, tổn thương ACUM cũng thường được quan sát thấy nằm ở vị trí dưới sừng tử cung và dưới điểm bám của dây chằng tròn, nằm trong lớp cơ tử cung ngoài với bờ tổn thương tròn đều và đẩy lồi ra ngoài nằm giữa hai lá của dây chằng rộng (9). Tất cả các trường hợp ACUM được phẫu thuật cắt bỏ tổn thương có kết quả giải phẫu bệnh cho thấy tổn thương được cấu tạo bởi thành ngoài là các sợi cơ trơn sắp xếp theo hướng tròn đồng tâm được phủ bên trong bởi lớp nội mạc tử cung có hoạt động chức năng (3, 8, 10). Do đặc điểm lâm sàng và cận lâm sàng không đặc hiệu nên có không ít trường hợp bệnh nhân bị chẩn đoán nhầm với các bệnh lý phụ khoa khác như adenomyosis khu trú, u tuyến cơ dạng nang, u xơ tử cung thoái hóa, dị dạng sừng tử cung sơ khai không có đường thông (1, 2, 8). Điều này cũng giải thích một phần cho sự chậm trễ trong chẩn đoán đã nêu ở trên.

Mặc dù số lượng ca bệnh được báo cáo chưa nhiều nhưng đã có rất nhiều phương pháp điều trị đã được đề xuất và thực hiện, trong đó chia thành hai nhóm chính là điều trị phẫu thuật và điều trị bảo tồn. Tổng quan Timmerman và cộng sự ghi nhận 83% các trường hợp được điều trị phẫu thuật sau khi xác nhận chẩn đoán ACUM, với phương pháp phẫu thuật chủ yếu là phẫu thuật cắt bỏ khối ACUM thực hiện qua nội soi (67,8% trường hợp) và một số ít trường hợp là cắt sừng tử cung hoặc cắt tử cung hoàn toàn. Kết quả sau phẫu thuật tương đối khả quan với 80% trường hợp báo cáo khỏi hoàn toàn triệu chứng (3). Lựa chọn điều trị bảo tồn bao gồm tiêm chất gây xơ hóa vào trong hốc phụ, dẫn lưu khối dịch dưới hướng dẫn của siêu âm, điều trị nội tiết và quản lý theo dõi. Mục tiêu của tiêm chất gây

xơ hóa là làm phá hủy nội mạc tử cung có chức năng và đã được áp dụng cho 8 trường hợp, tuy nhiên có 2 trường hợp đã phải phẫu thuật nội soi cắt bỏ tổn thương sau đó (3). Dẫn lưu khoang dịch dưới hướng dẫn của siêu âm là biện pháp điều trị triệu chứng tạm thời do lớp niêm mạc tử cung không bị loại bỏ hoàn toàn. Liệu pháp điều trị nội tiết được sử dụng chủ yếu khi bệnh nhân chưa có chẩn đoán xác định và thường nhằm mục tiêu điều trị tình trạng thống kinh theo kinh nghiệm. Về khía cạnh chức năng sinh sản, hiện tại cũng chưa có đủ dữ liệu để kết luận mối liên quan giữa ACUM với các kết cục sinh sản bất lợi. Một số báo cáo ca bệnh ghi nhận có các trường hợp bệnh nhân có thai và sinh thường qua đường âm đạo thành công, bên cạnh đó cũng có một số trường hợp chửa ngoài tử cung, sảy thai và một số trường hợp vô sinh (8, 10).

Trường hợp ca bệnh trên của chúng tôi là một trường hợp ACUM khởi phát triệu chứng tương đối muộn so với các báo cáo trước đó thường là ở độ tuổi vị thành niên. Giả thuyết đưa ra có thể là do lượng mô nội mạc tử cung tương đối nhỏ, phản ánh gián tiếp qua kích thước nhỏ của khối tổn thương, dẫn tới tình trạng ứ máu kinh không quá nhiều sau mỗi đợt hành kinh. Trên siêu âm và MRI quan sát thấy một khối tổn thương bờ tròn nhẵn trong thành cơ tử cung trong chứa dịch kết hợp với tình trạng thống kinh có thể hướng tới chẩn đoán u xơ tử cung thoái hóa hay dị dạng sừng tử cung sơ khai không thông. Tuy nhiên, đặc điểm lớp cơ tử cung tròn đều bao quanh dạng đồng tâm và vị trí đặc biệt ở thành trước bên tử cung, gần vị trí bám của dây chằng tròn gợi ý chúng tôi đến với chẩn đoán ACUM. Quan sát trong phẫu thuật và kết quả giải phẫu bệnh tổn thương đã xác nhận lại chẩn đoán ACUM của chúng tôi.

4. KẾT LUẬN

Trường hợp ca bệnh trên ghi nhận một dị dạng sinh dục hiếm gặp – dị dạng tử cung có hốc phụ –với triệu chứng lâm sàng và hình ảnh học có thể gây nhầm lẫn với các bệnh lý phụ khoa khác. Bác sĩ lâm sàng và cần nghĩ tới ACUM ở những phụ nữ có thống kinh, khối dạng hốc trong cơ tử cung gần điểm bám của dây chằng tròn với buồng tử cung chính thức không thông với hốc phụ.

5. TÀI LIỆU THAM KHẢO

[1] Zhu L, Zhao Z, Di Spiezio Sardo A, et al. Euro-Chinese consensus on accessory cavitated uterine malformation. Facts Views Vis Obgyn. 2025;17(2):157–69. DOI: https://doi.org/10.52054/FVVO.2025.62.

[2] Acien P, Bataller A, Fernandez F, et al. New cases of accessory and cavitated uterine masses (ACUM): a significant cause of severe dysmenorrhea and recurrent pelvic pain in young women. Hum Reprod. 2012;27(3):683–94. DOI: https://doi.org/10.1093/humrep/der471.

[3] Timmerman S, Stubbe L, Van den Bosch T, et al. Accessory cavitated uterine malformation (ACUM): A scoping review. Acta Obstet Gynecol Scand. 2024;103(6):1036–45. DOI: https://doi.org/10.1111/aogs.14801.

[4] Oliver J. AN ACCESSORY UTERUS DISTENDED WITH MENSTRUAL FLUID ENUCLEATED FROM THE SUBSTANCE OF THE RIGHT BROAD LIGAMENT. The Lancet. 1912;179(4633):1609. DOI: https://doi.org/10.1016/S0140-6736(00)51005-8.

[5] Acien P, Acien M, Fernandez F, et al. The cavitated accessory uterine mass: a Mullerian anomaly in women with an otherwise normal uterus. Obstet Gynecol. 2010;116(5):1101–9. DOI: https://doi.org/10.1097/AOG.0b013e3181f7e735.

[6] Grimbizis GF, Gordts S, Di Spiezio Sardo A, et al. The ESHRE/ESGE consensus on the classification of female genital tract congenital anomalies. Hum Reprod. 2013;28(8):2032–44. DOI: https://doi.org/10.1093/humrep/det098.

[7] Pfeifer SM, Attaran M, Goldstein J, et al. ASRM mullerian anomalies classification 2021. Fertil Steril. 2021;116(5):1238–52. DOI: https://doi.org/10.1016/j.fertnstert.2021.09.025.

[8] Naftalin J, Bean E, Saridogan E, et al. Imaging in gynecological disease (21): clinical and ultrasound characteristics of accessory cavitated uterine malformations. Ultrasound Obstet Gynecol. 2021;57(5):821–8. DOI: https://doi.org/10.1002/uog.22173.

[9] Peyron N, Jacquemier E, Charlot M, et al. Accessory cavitated uterine mass: MRI features and surgical correlations of a rare but under-recognised entity. Eur Radiol. 2019;29(3):1144–52. DOI: https://doi.org/10.1007/s00330-018-5686-6.

[10] Strug M, Christmas A, Schoonover A, et al. Impact of an accessory cavitated uterine mass on fertility: case presentation and review of the literature. F S Rep. 2023;4(4):402–9. DOI: https://doi.org/10.1016/j.xfre.2023.09.001.