HERLYN-WERNER-WUNDERLICH SYNDROME: CLINICAL CHARACTERISTICS BY DEGREE OF HEMIVAGINAL OBSTRUCTION AND SURGICAL OUTCOMES AT THE NATIONAL HOSPITAL OF OBSTETRICS AND GYNECOLOGY

Dam Thi Quynh Lien[1], Nong Hoang Duy[1], Nguyen Thi Hang[2]*

[1]*Hanoi Medical University - 1 Ton That Tung, Kim Lien ward, Hanoi, Vietnam*
[2]*National Hospital of Obstetrics and Gynecology - 1 Trieu Quoc Dat, Cua Nam ward, Hanoi, Vietnam*

Received: 29/06/2026
Reviced: 02/08/2026; Accepted: 18/11/2026

ABSTRACT

Objective: To describe the clinical characteristics according to the degree of hemivaginal obstruction and evaluate surgical outcomes in patients with Herlyn-Werner-Wunderlich (HWW) syndrome at the National Hospital of Obstetrics and Gynecology.

Methods: A retrospective observational case series of 79 patients diagnosed with HWW syndrome and treated surgically at the National Hospital of Obstetrics and Gynecology between February 2019 and December 2024.

Results: Among 79 patients, 64.6% were classified as complete obstruction and 35.4% as incomplete obstruction. Complete obstruction was associated with significantly earlier symptom onset (13.16 ± 2.16 years vs. 20.68 ± 5.70 years) and shorter interval from menarche to symptom onset (14.60 ± 11.58 months vs. 89.11 ± 63.89 months) compared with incomplete obstruction ($p < 0.05$). Dysmenorrhea was the predominant symptom in the complete obstruction group, whereas intermittent mucopurulent vaginal discharge was significantly more frequent in the incomplete obstruction group ($p < 0.05$). Ipsilateral renal anomalies were present in all patients, with right renal agenesis being the most common finding (57.4%). Single-stage vaginoplasty combined with diagnostic and operative laparoscopy was performed in 91.1% of patients, with 98.7% requiring only one surgical intervention. No postoperative complications were recorded and the mean hospital stay was 4.38 ± 0.63 days (range 3-6 days).

Conclusions: There are distinct clinical differences between complete and incomplete hemivaginal obstruction. Single-stage vaginoplasty combined with laparoscopy is a safe and effective treatment with no postoperative complications.

Keywords: Herlyn-Werner-Wunderlich syndrome, obstructed hemivagina, complete obstruction, incomplete obstruction, vaginoplasty.

*Corresponding author
Email: Nguyennamhmu26@gmail.com **Phone**: (+84) 386082848 **DOI:** 10.52163/yhc.v67i11.7138

HỘI CHỨNG HERLYN-WERNER-WUNDERLICH: ĐẶC ĐIỂM LÂM SÀNG THEO MỨC ĐỘ TẮC NGHẼN NỬA ÂM ĐẠO VÀ KẾT QUẢ PHẪU THUẬT TẠI BỆNH VIỆN PHỤ SẢN TRUNG ƯƠNG

Đàm Thị Quỳnh Liên[1], Nông Hoàng Duy[1], Nguyễn Thị Hằng[2]*

[1]*Trường Đại học Y Hà Nội - 1 Tôn Thất Tùng, phường Kim Liên, Hà Nội, Việt Nam*
[2]*Bệnh viện Phụ sản Trung ương - 1 Triệu Quốc Đạt, phường Cửa Nam, Hà Nội, Việt Nam*

Ngày nhận bài: 29/06/2026
Ngày chỉnh sửa: 02/08/2026; Ngày duyệt đăng: 18/11/2026

TÓM TẮT

Mục tiêu: Mô tả đặc điểm lâm sàng theo mức độ tắc nghẽn nửa âm đạo và nhận xét kết quả điều trị phẫu thuật hội chứng Herlyn-Werner-Wunderlich (HWW) tại Bệnh viện Phụ sản Trung ương.

Đối tượng và phương pháp: Nghiên cứu mô tả loạt ca bệnh hồi cứu trên 79 bệnh nhân được chẩn đoán xác định hội chứng HWW và điều trị phẫu thuật tại Bệnh viện Phụ sản Trung ương từ tháng 2/2019 đến tháng 12/2024.

Kết quả: Nhóm tắc nghẽn hoàn toàn chiếm 64,6% và nhóm tắc nghẽn không hoàn toàn chiếm 35,4%. Hai nhóm có sự khác biệt có ý nghĩa thống kê về tuổi khởi phát triệu chứng (13,16 ± 2,16 tuổi so với 20,68 ± 5,70 tuổi) và thời gian từ hành kinh lần đầu đến khởi phát triệu chứng (14,60 ± 11,58 tháng so với 89,11 ± 63,89 tháng) ($p < 0,05$). Đau bụng kinh gặp chủ yếu ở nhóm tắc nghẽn hoàn toàn trong khi ra nhầy mủ âm đạo ngắt quãng phổ biến hơn ở nhóm tắc nghẽn không hoàn toàn ($p < 0,05$). Tất cả bệnh nhân đều có bất thường thận cùng bên, chủ yếu là bất sản thận phải (57,4%). Về điều trị, 91,1% được phẫu thuật mở thông tạo hình âm đạo một thì kết hợp nội soi ổ bụng, 98,7% chỉ cần can thiệp một lần, không ghi nhận biến chứng sau mổ, thời gian nằm viện trung bình 4,38 ± 0,63 ngày (3-6 ngày).

Kết luận: Có sự khác biệt rõ rệt về đặc điểm lâm sàng giữa nhóm tắc nghẽn hoàn toàn và không hoàn toàn. Phẫu thuật mở thông tạo hình âm đạo một thì kết hợp nội soi ổ bụng là phương pháp điều trị an toàn, hiệu quả, không ghi nhận biến chứng sau mổ.

Từ khóa: Hội chứng Herlyn-Werner-Wunderlich, nửa âm đạo tắc nghẽn, tắc nghẽn hoàn toàn, tắc nghẽn không hoàn toàn, phẫu thuật mở thông tạo hình âm đạo.

1. ĐẶT VẤN ĐỀ

Hội chứng Herlyn-Werner-Wunderlich (HWW) là dị tật bẩm sinh hiếm gặp của hệ tiết niệu sinh dục nữ, đặc trưng bởi tam chứng: tử cung đôi, nửa âm đạo tắc nghẽn một bên và bất sản thận cùng bên [1-2]. Tỷ lệ mắc được ước tính dao động từ 0,1-3,8% dân số nói chung [3-4]. Ca bệnh đầu tiên được báo cáo vào năm 1922 với biểu hiện tắc nghẽn một bên âm đạo và tử cung đôi [2], sau đó được mô tả đầy đủ, đặt tên theo tổ hợp họ của 3 tác giả từ năm 1971-1976 [5].

Các triệu chứng thường xuất hiện sau khi hành kinh lần đầu và không đặc hiệu, bao gồm đau bụng kinh, ra dịch nhầy mủ âm đạo ngắt quãng, khối vùng chậu hoặc viêm vùng chậu cấp tính [3]. Zhu L và cộng sự (2015) đã đề xuất phân loại hội chứng HWW thành hai nhóm dựa trên mức độ tắc nghẽn của nửa âm đạo gồm nhóm tắc nghẽn hoàn toàn, và tắc nghẽn không hoàn toàn [6]. Phân loại lâm sàng này hiện được nhiều tác giả tham khảo vì có ý nghĩa tiên lượng rõ ràng: ở nhóm tắc nghẽn hoàn toàn, máu kinh hoàn toàn không thoát được, triệu chứng xuất hiện sớm và rầm rộ ngay sau khi hành kinh lần đầu; trong khi với nhóm còn lại, máu kinh có thể thoát ra một phần qua lỗ thông, khiến triệu chứng xuất hiện muộn, âm thầm và dễ bị bỏ sót hơn [6-7]. Chính vì vậy, chẩn đoán hội chứng HWW thường bị trì hoãn, đặc biệt ở những cơ sở y tế chưa có nhiều kinh nghiệm với các dị tật ống Mullerian.

Chẩn đoán muộn và can thiệp không kịp thời có thể dẫn đến nhiều biến chứng nghiêm trọng như lạc nội mạc tử cung, viêm vùng chậu mạn tính, ứ mủ vòi tử cung có thể dẫn đến vô sinh và đặc biệt đau bụng kinh nhiều gây ảnh hưởng chất lượng cuộc sống [1], [4]. Do tính chất hiếm gặp của bệnh, hầu hết các báo cáo trong y văn hiện nay chỉ dừng lại ở mức độ báo cáo ca bệnh đơn lẻ hoặc loạt ca bệnh nhỏ, chưa có nhiều nghiên cứu quy mô lớn phân tích có hệ thống đặc điểm lâm sàng theo phân loại mức độ tắc nghẽn. Tại Việt Nam, chưa có nghiên cứu nào công bố về hội chứng này với số lượng ca bệnh đủ lớn. Vì vậy, chúng tôi tiến hành nghiên cứu này tại Bệnh viện Phụ sản Trung ương nhằm mô tả đặc điểm lâm sàng theo mức độ tắc nghẽn nửa âm đạo đồng thời nhận xét kết quả điều trị của các bệnh nhân mắc hội chứng HWW.

2. ĐỐI TƯỢNG VÀ PHƯƠNG PHÁP NGHIÊN CỨU

2.1. Thiết kế nghiên cứu

Nghiên cứu mô tả loạt ca bệnh hồi cứu.

2.2. Địa điểm và thời gian nghiên cứu

Nghiên cứu được thực hiện tại Bệnh viện Phụ sản Trung ương trong giai đoạn từ tháng 2/2019 đến tháng 12/2024.

*Tác giả liên hệ
Email: Nguyennamhmu26@gmail.com **Điện thoại**: (+84) 386082848 **DOI:** 10.52163/yhc.v67i11.7138

2.3. Đối tượng nghiên cứu

- Tiêu chuẩn lựa chọn: bệnh nhân được chẩn đoán xác định hội chứng HWW với đầy đủ tam chứng gồm: (1) tử cung đôi; (2) nửa âm đạo tắc nghẽn; (3) bất sản hoặc bất thường thận cùng bên với nửa âm đạo tắc nghẽn. Bệnh nhân được chẩn đoán xác định qua siêu âm và/hoặc MRI vùng chậu, kết hợp với phát hiện trong phẫu thuật. Bệnh nhân được điều trị phẫu thuật tại bệnh viện trong thời gian nghiên cứu.

- Tiêu chuẩn loại trừ: hồ sơ bệnh án không đầy đủ thông tin.

2.4. Cỡ mẫu

Chọn mẫu toàn bộ, tất cả bệnh nhân đáp ứng tiêu chuẩn lựa chọn trong thời gian nghiên cứu. Tổng số 79 bệnh nhân (bao gồm 51 bệnh nhân nhóm I và 28 bệnh nhân nhóm II) được đưa vào phân tích.

2.5. Biến số và chỉ số nghiên cứu

Các biến số thu thập bao gồm: đặc điểm nhân khẩu học; đặc điểm lâm sàng (tuổi khởi phát triệu chứng, thời gian từ lần kinh đầu đến khởi phát triệu chứng, các triệu chứng cơ năng và thực thể); đặc điểm chẩn đoán hình ảnh (siêu âm, MRI vùng chậu, bất thường thận cùng bên). Chúng tôi phân loại hội chứng HWW theo khuyến nghị của Zhu L và cộng sự (2015). Dựa vào tình trạng tắc nghẽn hoàn toàn hoặc không hoàn toàn của nửa âm đạo như sau: nhóm I (bệnh nhân bị tắc nghẽn hoàn toàn nửa âm đạo), nhóm II (tắc nghẽn không hoàn toàn nửa âm đạo).

Kết quả điều trị gồm các phương pháp phẫu thuật và số lần phẫu thuật, thời gian nằm viện sau phẫu thuật, biến chứng.

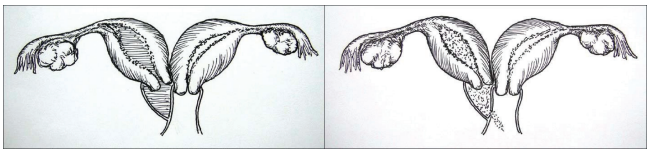

Nhóm I. Tắc nghẽn hoàn toàn — Nhóm II. Tắc nghẽn không hoàn toàn

Hình 1. Hình ảnh minh hoạ phân loại hội chứng HWW theo Zhu L và cộng sự (2015) [6]

2.6. Xử lý và phân tích số liệu

Số liệu được nhập và phân tích bằng phần mềm SPSS. Thống kê mô tả sử dụng giá trị trung bình ± độ lệch chuẩn ($\bar{X}$ ± SD) đối với biến liên tục phân phối chuẩn; tần số và tỷ lệ phần trăm đối với biến định tính. Thống kê suy luận sử dụng kiểm định Chi-square để so sánh các tỷ lệ và kiểm định t-Student độc lập để so sánh giá trị trung bình giữa hai nhóm. Ngưỡng có ý nghĩa thống kê được xác định khi $p < 0,05$.

2.7. Đạo đức nghiên cứu

Nghiên cứu hồi cứu không tác động đến quá trình chẩn đoán, điều trị của người bệnh. Các thông tin liên quan đến đối tượng nghiên cứu được giữ bí mật, chỉ phục vụ cho mục đích nghiên cứu.

3. KẾT QUẢ NGHIÊN CỨU

Bảng 1. Đặc điểm lâm sàng theo mức độ tắc nghẽn nửa âm đạo

Đặc điểm lâm sàng		Nhóm I (n = 51)		Nhóm II (n = 28)		p
		n	%	n	%	
Tuổi và thời gian khởi phát	Tuổi khởi phát triệu chứng (tuổi)	13,16 ± 2,16		20,68 ± 5,70		0,000
	Thời gian từ lần kinh đầu đến khởi phát triệu chứng (tháng)	14,60 ± 11,58		89,11 ± 63,89		0,000
Triệu chứng cơ năng và thực thể	Đau bụng kinh	45	88,2	24	85,7	0,002
	Ra nhầy mủ âm đạo ngắt quãng	8	15,7	14	50,0	0,001
	Ra máu âm đạo bất thường	22	43,1	9	32,1	0,338
	Lạc nội mạc tử cung	2	3,9	1	3,6	0,999
	Viêm cùng chậu cấp tính	6	11,8	2	7,1	0,705
	Đau vùng chậu mạn tính	4	7,8	1	3,6	0,651
	Sốt, nôn	6	11,8	1	3,6	0,411
	Đã từng mang thai trước khi chẩn đoán	0	0	6	21,4	0,001

Trong phân tích của chúng tôi, có 51 bệnh nhân được phân loại nhóm tắc nghẽn hoàn toàn và 28 bệnh nhân được phân loại nhóm tắc nghẽn không hoàn toàn. Độ tuổi trung bình khi bắt đầu có triệu chứng, khoảng cách giữa lần có kinh nguyệt đầu tiên và khởi phát triệu chứng ở nhóm tắc nghẽn hoàn toàn thấp hơn đáng kể so với nhóm tắc nghẽn không hoàn toàn ($p < 0,05$). Đối với tắc nghẽn hoàn toàn, thời gian trung bình giữa lần hành kinh đầu tiên và khởi phát triệu chứng là gần 15 tháng, trong khi đối với tắc nghẽn không hoàn toàn là gần 90 tháng. Các bệnh nhân phân loại tắc nghẽn hoàn toàn thường gặp đau bụng kinh hơn, trong khi tỷ lệ ra nhầy mủ âm đạo ngắt quãng ở nhóm này lại thấp hơn có ý nghĩa thống kê so với nhóm còn lại ($p < 0,05$). Đặc biệt, tất cả các trường hợp đã từng mang thai trước khi phát hiện bệnh đều thuộc nhóm tắc nghẽn không hoàn toàn.

Bảng 2. Đặc điểm bất thường thận (n = 79)

Loại bất thường thận	n	%
Không có thận phải	46	57,4
Không có thận trái	31	39,0
Thận trái lạc chỗ trong tiểu khung	1	1,3
Thận trái đã cắt do mất chức năng	1	1,3

Tất cả các trường hợp đều có bất thường thận cùng bên với nửa âm đạo tắc nghẽn, trong đó chủ yếu bất thường không có thận phải (57,4%), không có thận trái ít gặp hơn (39%). Có 1 trường hợp thận trái mất chức năng, được phẫu thuật cắt bỏ từ lúc 5 tuổi và 1 trường hợp thận trái lạc chỗ trong tiểu khung.

Bảng 3. Phương pháp phẫu thuật và kết quả điều trị (n = 79)

Đặc điểm			n	%
Phương pháp phẫu thuật	Mở thông + tạo hình âm đạo		72	91,1
	Cắt một bên tử cung		7	8,9
	Cắt một bên vòi tử cung kèm theo		9	11,4
	Nội soi ổ bụng		79	100
Số lần phẫu thuật	1 lần		78	98,7
	2 lần		1	1,3
Kết quả sau phẫu thuật	Biến chứng sau phẫu thuật		0	0
	Thời gian nằm viện sau phẫu thuật (ngày)	$\bar{X}$ ± SD (ngày)	4,38 ± 0,63	
		Min-max (ngày)	3-6	

Tổng cộng có 72 trường hợp (91,1%) được mổ thông kèm tạo hình âm đạo, 7 bệnh nhân cắt tử cung một bên và có 9 bệnh nhân được phẫu thuật cắt một bên vòi tử cung kèm theo do giãn to, ứ mủ. Tất cả các bệnh nhân trong nghiên cứu của chúng tôi đều được nội soi ổ bụng kèm theo. Đa số các trường hợp đều được can thiệp duy nhất 1 lần phẫu thuật (98,7%), chỉ có 1 trường hợp phải phẫu thuật mở thông và tạo hình lại âm đạo do tái phát các triệu chứng. Thời gian nằm viện trung bình 4,38 ± 0,63 ngày (3-6 ngày) và không ghi nhận trường hợp nào có biến chứng sau phẫu thuật.

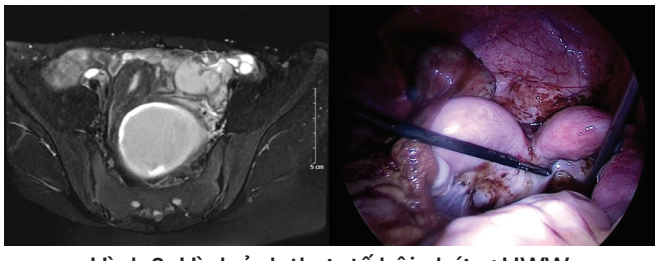

Hình 2. Hình ảnh thực tế hội chứng HWW

A (hình bên trái): Hình ảnh MRI vùng chậu (mặt cắt ngang): khối ứ máu nửa âm đạo bên trái tạo thành hình tăng tín hiệu trên T2, kích thước lớn, đẩy lệch các cấu trúc lân cận.

B (hình bên phải): Hình ảnh nội soi ổ bụng: tử cung đôi, khối ứ máu nửa âm đạo bên trái căng to, vòi tử cung và buồng trứng cùng bên quan sát được trong phẫu thuật.

4. BÀN LUẬN

Với 79 ca được ghi nhận trong giai đoạn 2019-2024 tại Bệnh viện Phụ sản Trung ương, đây là loạt ca bệnh lớn nhất về hội chứng HWW được báo cáo tại Việt Nam. Trong nghiên cứu này, chúng tôi áp dụng phân loại của Zhu L và cộng sự (2015) dựa trên tình trạng tắc nghẽn hoàn toàn hoặc không hoàn toàn của nửa âm đạo [6]. Theo đó, nhóm tắc nghẽn hoàn toàn chiếm phần lớn các trường hợp (64,6%). Có sự khác biệt có ý nghĩa thống kê về tuổi khởi phát và đặc điểm triệu chứng giữa hai nhóm. Nhóm tắc nghẽn hoàn toàn có tuổi khởi phát triệu chứng thấp hơn đáng kể (13,16 ± 2,16 tuổi so với 20,68 ± 5,70 tuổi), đồng thời thời gian từ lần kinh đầu đến khi xuất hiện triệu chứng ngắn hơn rõ rệt (14,60 ± 11,58 tháng so với 89,11 ± 63,89 tháng). Kết quả này tương đồng với các nghiên cứu của Zhu L và cộng sự (2015), Qi J và cộng sự (2024) [6-7]. Đau bụng kinh gặp chủ yếu ở nhóm tắc nghẽn hoàn toàn, trong khi ra nhầy mủ âm đạo ngắt quãng phổ biến hơn ở nhóm tắc nghẽn không hoàn toàn. Điều này phù hợp với giả thuyết rằng nhóm tắc nghẽn hoàn toàn dẫn đến ứ máu, tạo áp lực gây đau; trong khi nhóm tắc nghẽn không hoàn toàn có lỗ thông nhỏ, tạo điều kiện cho vi khuẩn từ âm đạo gây viêm nhiễm ngược dòng với biểu hiện ra dịch mủ ngắt quãng [7]. Tất cả các trường hợp có tiền sử mang thai trước khi được chẩn đoán đều thuộc nhóm tắc nghẽn không hoàn toàn, cho thấy sự chậm trễ trong chẩn đoán ở nhóm này. Đặc biệt, nghiên cứu của chúng tôi ghi nhận 1 trường hợp được chẩn đoán muộn ở tuổi 35, sau 22 năm kể từ khi có kinh nguyệt, đã sinh 2 con đủ tháng trước khi phát hiện bệnh. Bệnh nhân đến khám vì đau bụng kinh kéo dài và ra dịch hôi âm đạo ngắt quãng, phải phẫu thuật cắt tử cung và vòi tử cung một bên do ứ mủ vòi tử cung nặng.

Tất cả bệnh nhân trong nghiên cứu đều có bất thường thận cùng bên với nửa âm đạo tắc nghẽn, trong đó bất sản thận phải chiếm tỷ lệ cao nhất, phù hợp với các báo cáo trong y văn [8]. Ngoài bất sản thận là dạng phổ biến nhất, chúng tôi còn ghi nhận 1 trường hợp thận lạc chỗ trong tiểu khung chỉ được phát hiện nhờ MRI, và 1 trường hợp đã cắt thận do mất chức năng từ nhỏ mà chưa được chẩn đoán hội chứng HWW tại thời điểm đó. Không phát hiện trường hợp bất thường niệu quản kèm theo trong nghiên cứu của chúng tôi, trong khi Qi J và cộng sự (2024) đã mô tả 4 trường hợp niệu quản lạc chỗ chèn vào nửa âm đạo tắc nghẽn cùng bên [7]. Adi K và cộng sự cũng báo cáo 1 trường hợp HWW kèm rò niệu đạo-âm đạo [9]. Điều này cho thấy phổ bất thường tiết niệu trong hội chứng HWW rất đa dạng và phức tạp, đòi hỏi sử dụng phối hợp nhiều phương thức chẩn đoán hình ảnh để tránh bỏ sót tổn thương.

Trong nghiên cứu này, tất cả bệnh nhân đều được thực hiện siêu âm và chụp MRI vùng chậu. Siêu âm được sử dụng như công cụ chẩn đoán đầu tay do tính ít xâm lấn, chi phí hợp lý và độ sẵn có cao tại hầu hết cơ sở y tế [1], [10]. MRI vùng chậu được chỉ định bổ sung để đánh giá chi tiết hình thái tử cung, vị trí và mức độ tắc nghẽn, các biến chứng như lạc nội mạc tử cung buồng trứng, ứ mủ vòi tử cung, cũng như các bất thường hệ tiết niệu đi kèm. Một số tác giả coi MRI là tiêu chuẩn vàng trong chẩn đoán và lập kế hoạch phẫu thuật hội chứng HWW nhờ độ phân giải mô mềm vượt trội và khả năng đánh giá toàn diện vùng chậu [10-11].

Phương pháp điều trị chuẩn hội chứng HWW là mở thông và tạo hình âm đạo nhằm giải phóng tắc nghẽn và ngăn ngừa tái phát [1], [7]. Trong nghiên cứu của chúng tôi, 91,1% bệnh nhân được phẫu thuật mở thông kết hợp tạo hình âm đạo, với phần lớn trường hợp chỉ cần can thiệp một lần duy nhất. Tất cả các trường hợp đều được kết hợp nội soi ổ bụng đồng thời để đánh giá toàn diện ổ bụng và xử lý các biến chứng kèm theo nếu có. Phương pháp tạo hình một thì hiện đang được ưu tiên thực hiện, thay thế cho phương pháp hai thì trước đây, giúp giải quyết triệt để tắc nghẽn trong một lần phẫu thuật duy nhất, giảm thiểu nguy cơ lạc nội mạc tử cung do máu kinh trào ngược và hạn chế đau vùng chậu mạn tính cũng như vô sinh [7].

Chỉ có 7 bệnh nhân (8,9%) cần cắt một bên tử cung, chủ yếu do tiếp cận vách ngăn âm đạo khó khăn hoặc biến chứng viêm nhiễm nặng không thể bảo tồn, và 9 bệnh nhân (11,4%) cần cắt thêm một bên vòi tử cung do ứ mủ, giãn to. Tỷ lệ cắt bỏ tử cung trong nghiên cứu của chúng tôi (8,9%) cao hơn so với báo cáo tổng quan hệ thống của Kudela G và cộng sự (2021) (0,7%) [8], có thể phản ánh tỷ lệ bệnh nhân đến viện muộn và có biến chứng nặng cao hơn trong nhóm bệnh nhân của chúng tôi. Thời gian nằm viện sau phẫu thuật ngắn (4,38 ± 0,63 ngày, dao động từ 3-6 ngày) và không ghi nhận biến chứng sau mổ, điều này góp phần khẳng định việc mở thông âm đạo một thì kèm nội soi ổ bụng là an toàn và hiệu quả trong điều trị HWW.

Mặc dù đây là loạt ca bệnh lớn nhất về hội chứng HWW được báo cáo tại Việt Nam, nghiên cứu này còn một số hạn chế, đó là thời gian theo dõi còn ngắn và chưa đánh giá được kết quả sinh sản sau phẫu thuật. Trong tương lai, cần có các nghiên cứu với thời gian theo dõi dài hơn để đánh giá toàn diện về diễn tiến lâm sàng và kết quả sinh sản của hội chứng HWW.

5. KẾT LUẬN

Hội chứng HWW là dị tật bẩm sinh hiếm gặp với biểu hiện lâm sàng không đặc hiệu. Nhóm tắc nghẽn hoàn

toàn có tuổi khởi phát sớm hơn và triệu chứng rầm rộ hơn, trong khi nhóm tắc nghẽn không hoàn toàn dễ bị chẩn đoán muộn do triệu chứng âm thầm. Tất cả bệnh nhân đều có bất thường thận cùng bên, chủ yếu là bất sản thận phải. Phẫu thuật mở thông tạo hình âm đạo một thì kết hợp nội soi ổ bụng cho kết quả điều trị tốt, không ghi nhận biến chứng sau mổ.

6. TÀI LIỆU THAM KHẢO

[1] Moufawad G, Giannini A, D'Oria O, Laganà A.S, Chiantera V, Khazzaka A et al. Obstructed hemivagina and ipsilateral renal anomaly syndrome: a systematic review about diagnosis and surgical management. Gynecol Minim Invasive Ther, 2023, 12: 123-9. doi: 10.4103/gmit.gmit_103_22

[2] Wdowiarz K, Skrajna A, Reinholz-Jaskólska M. Diagnosis and treatment of Herlyn-Werner-Wunderlich syndrome: a case report. Przegląd Menopauzalny Menopause Rev, 2021, 20: 52. doi: 10.5114/pm.2021.104034

[3] Lecka-Ambroziak A, Skobejko-Włodarska L, Ruta H. The need for earlier diagnosis of obstructed hemivagina and ipsilateral renal agenesis/anomaly (OHVIRA) syndrome in case of renal agenesis in girls - case report and review of the literature. J Clin Med, 2023, 12: 7284. doi: 10.3390/jcm12237284

[4] Mandava A, Prabhakar R.R, Smitha S. OHVIRA syndrome (obstructed hemivagina and ipsilateral renal anomaly) with uterus didelphys, an unusual presentation. J Pediatr Adolesc Gynecol, 2012, 25: e23-5. doi: 10.1016/j.jpag.2011.11.004

[5] Chen H. Herlyn-Werner-Wunderlich syndrome. In: Atlas genet diagn couns, New York, Springer, 2017, p. 1387-92. doi: 10.1007/978-1-4939-2401-1_118

[6] Zhu L, Chen N, Tong J.L, Wang W, Zhang L, Lang J.H. New classification of Herlyn-Werner-Wunderlich syndrome. Chin Med J (Engl), 2015, 128: 222. doi: 10.4103/0366-6999.149208

[7] Qi J, Zhou P, Peng H, Deng J, Shao Y, Ye L et al. Clinical and imaging characteristics of Herlyn-Werner-Wunderlich syndrome: a comprehensive analysis. Reprod Sci, 2024, 31: 3343-50. doi: 10.1007/s43032-024-01628-2

[8] Kudela G, Wiernik A, Drosdzol-Cop A, Machnikowska-Sokołowska M, Gawlik A, Hyla-Klekot L et al. Multiple variants of obstructed hemivagina and ipsilateral renal anomaly (OHVIRA) syndrome - one clinical center case series and the systematic review of 734 cases. J Pediatr Urol, 2021, 17: 653.e1-653.e9. doi: 10.1016/j.jpurol.2021.06.023

[9] Adi K, Noegroho B.S, Septrina R, Sasotya R.S, Drajat K.D, Saputra D. Herlyn-Werner-Wunderlich syndrome with urethrovaginal fistula: a rare case report. Urol Case Rep, 2022, 40: 101911. doi: 10.1016/j.eucr.2021.101911

10] Yavuz A, Bora A, Kurdoğlu M, Goya C, Kurdoğlu Z, Beyazal M et al. Herlyn-Werner-Wunderlich syndrome: merits of sonographic and magnetic resonance imaging for accurate diagnosis and patient management in 13 cases. J Pediatr Adolesc Gynecol, 2015, 28: 47-52. doi: 10.1016/j.jpag.2014.03.004

[11] Jha S, Abdi S. Diverse presentations of OHVIRA syndrome: a case series. Clin Pediatr (Phila). SAGE Publications Inc, 2021, 60:6-8. doi: 10.1177/0009922820953582