Vietnam Journal of Community Medicine, Vol. 67, No.11, 78-82

# PRELIMINARY OUTCOMES OF A MODIFIED INTERNAL PARENCHYMAL SUTURING TECHNIQUE COMBINED WITH BREAST IMPLANT AUGMENTATION VIA A PERIAREOLAR APPROACH FOR THE TREATMENT OF GRADE II BREAST PTOSIS

Nguyen Duc Tien[1], Pham Van Dong[2]*, Nguyen Van Binh[2]

[1]*University of Medicine and Pharmacy at Ho Chi Minh city - 217 Hong Bang, Cho Lon ward, Ho Chi Minh city, Vietnam*
[2]*National Hospital of Acupuncture - 49 Thai Thinh, Dong Da ward, Hanoi city, Vietnam*

Received: 26/08/2026
Reviced: 24/09/2026; Accepted: 18/11/2026

## ABSTRACT

**Objective:** To evaluate the preliminary results of an improved internal suture technique combined with breast augmentation for the treatment of grade II breast ptosis.

**Subjects and methods:** This prospective descriptive longitudinal study included 18 patients with grade II breast ptosis who underwent modified internal parenchymal suturing combined with breast implant augmentation between January 2025 and January 2026 at the University Medical Center Ho Chi Minh City. Outcome measures included clinical characteristics, operative time, preoperative and postoperative breast anthropometric measurements, complications, and patient satisfaction assessed using the BREAST-Q at 6 months postoperatively.

**Results:** The mean patient age was 33.8 ± 6.9 years, and the mean operative time was 138 ± 17 minutes. The mean sternal notch-to-nipple distance decreased from 21.0 ± 1.4 cm to 18.3 ± 0.8 cm ($p < 0.001$). The mean nipple-to-inframammary fold distance decreased from 10.9 ± 0.9 cm to 8.2 ± 0.6 cm ($p < 0.001$), while the mean areolar diameter decreased from 5.9 ± 0.5 cm to 4.1 ± 0.3 cm ($p < 0.001$). No cases of capsular contracture or nipple-areola complex necrosis were observed. The combined proportion of satisfied and very satisfied patients was 94.4%.

**Conclusion:** Preliminary findings suggest that the modified internal parenchymal suturing technique combined with breast implant augmentation is feasible, has an acceptable safety profile, and provides favorable aesthetic outcomes in the treatment of grade II breast ptosis. The technique contributes to improved breast shape and upper-pole fullness, with a low complication rate and a high level of patient satisfaction during the follow-up period.

***Keywords:*** Breast ptosis, internal parenchymal suturing, mastopexy, breast augmentation, augmentation mastopexy.

*Corresponding author
**Email:** drphamdong@gmail.com **Phone**: (+84) 934698896 **DOI:** 10.52163/yhc.v67i11.7131

# KẾT QUẢ BƯỚC ĐẦU CỦA KỸ THUẬT KHÂU NỘI TUYẾN CẢI TIẾN KẾT HỢP ĐẶT TÚI NGỰC TRONG ĐIỀU TRỊ SA TRỄ TUYẾN VÚ ĐỘ II QUA ĐƯỜNG MỔ QUANH QUẦNG

Nguyễn Đức Tiến[1], Phạm Văn Đông[2]*, Nguyễn Văn Bình[2]

*[1]Đại học Y Dược thành phố Hồ Chí Minh - 217 Hồng Bàng, phường Chợ Lớn, thành phố Hồ Chí Minh, Việt Nam*
*[2]Bệnh viện Châm cứu Trung ương - 49 Thái Thịnh, phường Đống Đa, thành phố Hà Nội, Việt Nam*

Ngày nhận bài: 26/08/2026
Ngày chỉnh sửa: 24/09/2026; Ngày duyệt đăng: 18/11/2026

## TÓM TẮT

**Mục tiêu:** Đánh giá kết quả bước đầu của kỹ thuật khâu nội tuyến cải tiến kết hợp đặt túi ngực trong điều trị sa trễ tuyến vú độ II.

**Đối tượng và phương pháp:** Nghiên cứu tiến cứu, mô tả theo dõi dọc trên 18 bệnh nhân sa trễ tuyến vú độ II được phẫu thuật bằng kỹ thuật khâu nội tuyến cải tiến kết hợp đặt túi ngực từ tháng 1/2025 đến tháng 1/2026 tại Bệnh viện Đại học Y Dược thành phố Hồ Chí Minh. Các chỉ tiêu đánh giá bao gồm đặc điểm lâm sàng, thời gian phẫu thuật, các chỉ số hình thái tuyến vú trước và sau mổ, biến chứng và mức độ hài lòng theo thang điểm BREAST-Q sau 6 tháng.

**Kết quả:** Tuổi trung bình của bệnh nhân là 33,8 ± 6,9 tuổi. Thời gian phẫu thuật trung bình là 138 ± 17 phút. Khoảng cách từ hõm ức đến núm vú giảm từ 21,0 ± 1,4 cm xuống còn 18,3 ± 0,8 cm ($p < 0,001$). Khoảng cách núm vú đến nếp lằn vú giảm từ 10,9 ± 0,9 cm xuống 8,2 ± 0,6 cm ($p < 0,001$). Đường kính quầng vú giảm từ 5,9 ± 0,5 cm xuống 4,1 ± 0,3 cm ($p < 0,001$). Không ghi nhận trường hợp nào bao xơ co thắt hay hoại tử phức hợp quầng - núm vú. Tỷ lệ hài lòng và rất hài lòng đạt 94,4%.

**Kết luận:** Kết quả bước đầu cho thấy kỹ thuật khâu nội tuyến cải tiến kết hợp đặt túi ngực có tính khả thi, độ an toàn chấp nhận được và mang lại kết quả thẩm mỹ khả quan trong điều trị sa trễ tuyến vú độ II. Kỹ thuật góp phần cải thiện hình dạng tuyến vú, tăng độ đầy cực trên, đồng thời ghi nhận tỷ lệ biến chứng thấp và mức độ hài lòng cao của người bệnh trong thời gian theo dõi.

***Từ khóa:*** Sa trễ tuyến vú, khâu nội tuyến, treo sa trễ vú, đặt túi ngực, treo sa trễ kết hợp với đặt túi ngực.

## 1. ĐẶT VẤN ĐỀ

Sa trễ tuyến vú là tình trạng núm vú và nhu mô tuyến vú di chuyển xuống dưới nếp lằn vú do sự giãn của hệ thống dây chằng Cooper, bao da và mô nâng đỡ của tuyến vú. Sa trễ tuyến vú thường liên quan đến thai kỳ, biến động cân nặng, tuổi tác, kích thước tuyến vú và sự suy giảm tính đàn hồi của da cùng các cấu trúc nâng đỡ [1, 2]. Trong sa trễ tuyến vú, sa trễ độ II theo phân loại Regnault là nhóm bệnh nhân có núm vú nằm dưới nếp lằn vú nhưng vẫn cao hơn cực dưới của tuyến vú, thường gây ảnh hưởng rõ rệt đến hình thể và tâm lý người bệnh [1].

Hiện nay, xu hướng phẫu thuật không chỉ nhằm nâng cao vị trí núm vú mà còn hướng tới khôi phục thể tích cực trên, cải thiện hình dáng tuyến vú và tạo sự cân đối lâu dài. Phẫu thuật treo sa trễ kết hợp đặt túi ngực được xem là giải pháp tối ưu đối với các trường hợp sa trễ kèm teo nhu mô tuyến sau sinh. Tuy nhiên, đây vẫn là một trong những kỹ thuật khó trong phẫu thuật tạo hình vú do phải đồng thời xử lý mô mềm, da thừa và đặt vật liệu độn trong cùng một thì phẫu thuật. Các biến chứng như tái sa trễ, mất độ đầy cực trên, giãn sẹo, tách đường khâu, bao xơ co thắt hoặc bất cân xứng vẫn được ghi nhận với tỷ lệ dao động từ 10-30% trong nhiều nghiên cứu.

Nhằm tăng cường khả năng nâng đỡ tuyến vú, giảm lực căng lên đường khâu và duy trì kết quả lâu dài, kỹ thuật khâu nội tuyến cải tiến được áp dụng để tái cấu trúc nhu mô tuyến sau khi đặt túi ngực. Mặc dù kỹ thuật này được kỳ vọng cải thiện độ đầy cực trên và hạn chế tái sa trễ, các bằng chứng về hiệu quả và tính an toàn vẫn còn hạn chế. Vì vậy, chúng tôi tiến hành nghiên cứu nhằm đánh giá kết quả bước đầu của kỹ thuật khâu nội tuyến cải tiến kết hợp đặt túi ngực trong điều trị sa trễ tuyến vú độ II.

## 2. ĐỐI TƯỢNG VÀ PHƯƠNG PHÁP NGHIÊN CỨU

### 2.1. Đối tượng nghiên cứu

Nghiên cứu thực hiện trên 18 bệnh nhân nữ được chẩn đoán sa trễ tuyến vú độ II theo phân loại Regnault, được điều trị bằng kỹ thuật khâu nội tuyến cải tiến kết hợp đặt túi ngực silicone từ tháng 1/2025 đến tháng 1/2026 tại Bệnh viện Đại học Y Dược thành phố Hồ Chí Minh.

- Tiêu chuẩn lựa chọn: bệnh nhân nữ ≥ 18 tuổi; sa trễ tuyến vú độ II theo phân loại Regnault; có chỉ định treo sa trễ kết hợp đặt túi ngực và đủ điều kiện gây mê, phẫu thuật; đồng ý tham gia nghiên cứu và tái khám đầy đủ theo lịch.
- Tiêu chuẩn loại trừ: tiền sử phẫu thuật tạo hình hoặc đặt túi ngực trước đó; nghi ngờ hoặc mắc ung thư vú; đang mang thai hoặc cho con bú; có bệnh lý toàn thân ảnh hưởng đến phẫu thuật (đái tháo đường không kiểm soát, rối loạn đông máu, suy giảm miễn dịch...).

### 2.2. Phương pháp nghiên cứu

Nghiên cứu tiến cứu, theo dõi dọc. Lấy mẫu thuận tiện.

*Tác giả liên hệ
**Email:** drphamdong@gmail.com **Điện thoại**: (+84) 934698896 **DOI:** 10.52163/yhc.v67i11.7131

*2.2.1. Kỹ thuật*

- Gây mê nội khí quản.
- Đánh dấu trước mổ ở tư thế đứng, xác định đường giữa, nếp lằn dưới vú, vị trí mới của phức hợp quầng - núm vú và thiết kế đường mổ.
- Rạch da theo thiết kế, bóc tách tạo khoang đặt túi là mặt phẳng dưới cân cơ ngực lớn với đường rạch dọc theo nhu mô tuyến vú tại vị trí cực ngoài của tuyến.
- Đặt túi ngực silicone có thể tích phù hợp với đặc điểm lồng ngực và nhu cầu của người bệnh.
- Khâu nội tuyến cải tiến: sau khi đặt túi ngực, nhu mô tuyến được huy động, tái sắp xếp và cố định bằng chỉ tiêu chậm nhằm tái tạo khung nâng đỡ, tập trung nhu mô và cải thiện độ đầy cực trên. Sự nâng đỡ từ hệ thống khâu nội tuyến có thể góp phần giảm lực căng trực tiếp lên đường khâu da quanh quầng.
- Cắt bỏ phần da thừa, tạo hình và thu nhỏ quầng vú khi cần thiết, đưa phức hợp quầng - núm vú lên vị trí mới.
- Đặt dẫn lưu áp lực âm.
- Đóng vết mổ.
- Băng ép và mặc áo định hình ngực chuyên dụng trong 6 tuần sau phẫu thuật.

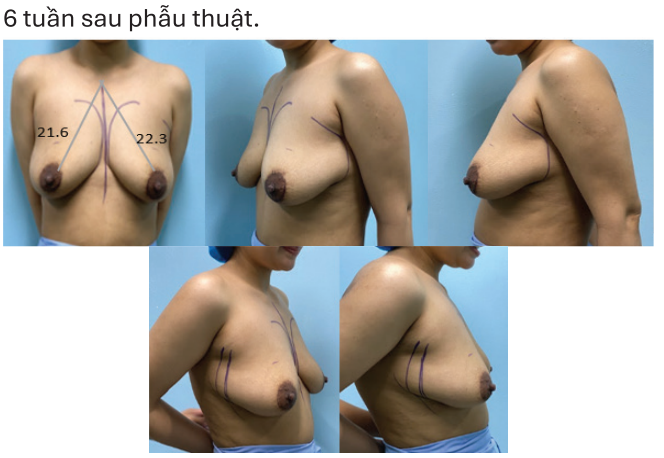


**Hình 1. Hình ảnh bệnh nhân trước phẫu thuật**



**Hình 2. Hình ảnh trước - sau tạo khoang dưới cân cơ ngực lớn và đặt túi ngực kết hợp với kỹ thuật khâu nội tuyến cải tiến sau đặt túi ngực**



**Hình 3. Hình ảnh ngay sau khi hoàn thành phẫu thuật**

*2.2.2. Đánh giá kết quả*

Đánh giá kết quả thực hiện tại thời điểm 6 tháng sau phẫu thuật.

- Khoảng cách hõm ức-núm vú (SN-N).
- Khoảng cách núm vú-nếp lằn vú (N-IMF).
- Đường kính quầng vú.
- Độ đầy cực trên.
- Mức độ hài lòng của người bệnh được đánh giá theo bộ câu hỏi BREAST-Q.
- Các biến chứng muộn gồm co thắt bao xơ quanh túi ngực, tái sa trễ.

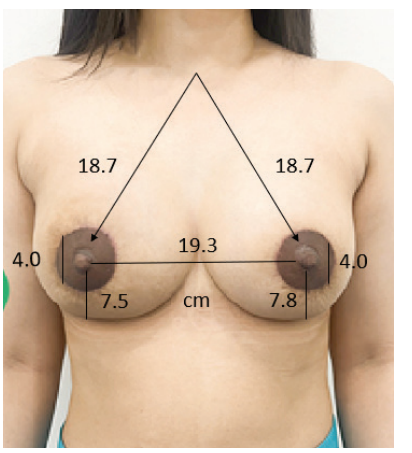


**Hình 4. Kết quả sau phẫu thuật 6 tháng**

## 3. KẾT QUẢ NGHIÊN CỨU

### 3.1. Đặc điểm chung của nhóm nghiên cứu

Nghiên cứu được thực hiện trên 18 bệnh nhân sa trễ tuyến vú độ II được điều trị bằng kỹ thuật khâu nội tuyến cải tiến kết hợp đặt túi ngực. Tuổi trung bình của bệnh nhân là 33,8 ± 6,9 tuổi (dao động từ 25-48 tuổi). Nhóm tuổi từ 30-39 tuổi chiếm tỷ lệ cao nhất (50%).

### 3.2. Đặc điểm phẫu thuật

**Bảng 1. Đặc điểm phẫu thuật**

| Đặc điểm | Giá trị |
|---|---|
| Thời gian phẫu thuật (phút) | 138 ± 17 |
| Thể tích túi ngực (ml) | 205 ± 35 |
| Thời gian nằm viện (ngày) | 1,4 ± 0,5 |

Thời gian phẫu thuật trung bình là 138 ± 17 phút, với thể tích túi ngực trung bình 205 ± 35 ml. Thời gian nằm viện trung bình 1,4 ± 0,5 ngày, cho thấy phần lớn bệnh nhân có thể xuất viện sớm sau phẫu thuật.

### 3.3. Thay đổi các chỉ số hình thái tuyến vú

**Bảng 2. So sánh các chỉ số trước và sau phẫu thuật sau 6 tháng**

| Chỉ số | Trước mổ | Sau 6 tháng | p |
|---|---|---|---|
| SN-N (cm) | 21,0 ± 1,4 | 18,3 ± 0,8 | < 0,001 |
| N-IMF (cm) | 10,9 ± 0,9 | 8,2 ± 0,6 | < 0,001 |
| Đường kính quầng (cm) | 5,9 ± 0,5 | 4,1 ± 0,3 | < 0,001 |

Khoảng cách từ hõm ức đến núm vú (SN-N) giảm từ 21,0 ± 1,4 cm xuống 18,3 ± 0,8 cm, khoảng cách từ núm vú đến nếp lằn dưới vú (N-IMF) giảm từ 10,9 ± 0,9 cm xuống 8,2 ± 0,6 cm, đường kính quầng vú giảm từ 5,9 ± 0,5 cm xuống 4,1 ± 0,3 cm. Sự khác biệt có ý nghĩa thống kê với p < 0,001.

### 3.4. Đánh giá kết quả sau 6 tháng

**Bảng 3. Kết quả hình thái sau phẫu thuật 6 tháng (n = 18)**

| Đặc điểm | Tốt | Khá | Trung bình | Kém |
|---|---|---|---|---|
| Độ đầy cực trên | 15 (83,3%) | 3 (16,7%) | 0 | 0 |
| Hai vú cân đối | 12 (66,7%) | 4 (22,2%) | 2 (11,1%) | 0 |

Có 83,3% bệnh nhân có độ đầy cực trên tốt và 88,9% đạt mức cân đối hai vú từ khá trở lên. Chỉ có 11,1% trường hợp còn bất cân xứng mức trung bình, không ghi nhận trường hợp kém.

**Bảng 4. Cảm giác phức hợp quầng - núm vú và đặc điểm sẹo (n = 18)**

| Đặc điểm | | Số lượng | Tỷ lệ (%) |
|---|---|---|---|
| Cảm giác quầng - núm vú | Được bảo tồn | 18 | 100 |
| | Giảm hoặc mất cảm giác | 0 | 0 |
| Sẹo mềm, thẩm mỹ | Sẹo mềm, đạt yêu cầu thẩm mỹ | 17 | 94,4 |
| | Sẹo phì đại | 1 | 5,6 |
| | Sẹo giãn | 0 | 0 |

100% bệnh nhân bảo tồn hoàn toàn cảm giác quầng - núm vú. Có 17 bệnh nhân có sẹo mềm, đạt yêu cầu thẩm mỹ, chiếm 94,4%; 1 bệnh nhân có sẹo phì đại nhẹ, chiếm 5,6%. Không ghi nhận trường hợp giãn sẹo.

### 3.5. Biến chứng sau phẫu thuật

**Bảng 5. Biến chứng (n = 18)**

| Biến chứng | Số lượng | Tỷ lệ (%) |
|---|---|---|
| Tụ dịch | 1 | 5,6 |
| Nhiễm trùng | 0 | 0 |
| Bao xơ co thắt (Baker III-IV) | 0 | 0 |
| Hoại tử quầng - núm vú | 0 | 0 |

Ghi nhận 1 trường hợp tụ dịch chiếm 5,6%.

### 3.6. Đánh giá mức độ hài lòng của người bệnh

**Bảng 6. Mức độ hài lòng theo BREAST-Q (n = 18)**

| Mức độ | Số lượng | Tỷ lệ (%) |
|---|---|---|
| Rất hài lòng (81-100 điểm) | 14 | 77,7 |
| Hài lòng (61-80 điểm) | 3 | 16,7 |
| Trung bình (41-60 điểm) | 1 | 5,6 |
| Không hài lòng (≤ 40 điểm) | 0 | 0 |

94,4% bệnh nhân đạt mức hài lòng hoặc rất hài lòng, trong đó 77,8% rất hài lòng; chỉ 5,6% ở mức trung bình và không ghi nhận trường hợp không hài lòng.

## 4. BÀN LUẬN

### 4.1. Đặc điểm chung của nhóm nghiên cứu

Trong nghiên cứu của chúng tôi, tuổi trung bình của bệnh nhân là 33,8 ± 6,9 tuổi, dao động từ 25-48 tuổi; nhóm 30-39 tuổi chiếm tỷ lệ cao nhất với 50% trường hợp. Độ tuổi này tương đối phù hợp với đặc điểm bệnh nhân trong nhiều nghiên cứu về phẫu thuật treo sa trễ kết hợp đặt túi ngực. Zucal I và cộng sự nghiên cứu 95 bệnh nhân được phẫu thuật treo sa trễ kèm theo đặt túi ghi nhận tuổi trung bình 33,6 ± 11,2 tuổi [3]. Tương tự, nghiên cứu của Qiang S và cộng sự trên 51 bệnh nhân sa trễ tuyến vú nhẹ đến trung bình được phẫu thuật đồng thời qua đường quanh quầng ghi nhận tuổi trung bình 32,52 ± 4,62 tuổi, trong đó 78,43% vú sa trễ độ II [4].

### 4.2. Đặc điểm phẫu thuật

Thời gian phẫu thuật trung bình là 138 ± 17 phút. Kết quả này gần tương đương với nghiên cứu của Qiang S và cộng sự trên bệnh nhân được treo sa trễ kết hợp đặt túi ngực qua đường quanh quầng, với thời gian phẫu thuật trung bình 143,73 ± 16,43 phút [4]. Ali B và cộng sự, khi phân tích độ an toàn của phẫu thuật treo sa trễ kèm đặt túi ngực, ghi nhận thời gian mổ trung bình 129 phút ở nhóm thực hiện đồng thời hai thủ thuật [5].

Thể tích túi ngực trung bình là 205 ± 35 ml, dao động từ 150-230 ml. Thể tích này thấp hơn so với nghiên cứu của Qiang S và cộng sự, trong đó thể tích túi trung bình là 267,63 ± 38,50 ml [4]. Sự khác biệt này phản ánh định hướng kỹ thuật của chúng tôi không sử dụng túi ngực thể tích lớn để đảm nhiệm toàn bộ vai trò nâng và tạo hình tuyến vú, mà chỉ lựa chọn túi có thể tích nhỏ nhằm bù đắp phần nhu mô thiếu hụt và cải thiện độ đầy cực trên. Trong kỹ thuật này, hình dạng và độ nâng của tuyến vú chủ yếu được tạo ra nhờ huy động, tái sắp xếp và khâu cố định nhu mô tuyến bằng kỹ thuật khâu nội tuyến cải tiến. Túi ngực đóng vai trò bổ sung thể tích, trong khi kỹ thuật khâu nội tuyến giúp tập trung nhu mô, tăng độ nhô trung tâm và nâng đỡ bầu vú. Cách tiếp cận này giúp hạn chế sự phụ thuộc vào túi ngực kích thước lớn, đồng thời duy trì sự cân đối giữa thể tích túi, mô tuyến còn lại và kích thước lồng ngực.

Thời gian nằm viện trung bình trong nghiên cứu là 1,4 ± 0,5 ngày, ngắn hơn so với mức khoảng 4 ngày được Zucal I và cộng sự báo cáo [3]. Sự khác biệt có thể liên quan đến quy trình chăm sóc hậu phẫu, chỉ định dẫn lưu và tiêu chuẩn xuất viện tại từng cơ sở. Kết quả của chúng tôi cho thấy phần lớn bệnh nhân hồi phục sớm và có thể xuất viện trong vòng 1-2 ngày, qua đó củng cố tính khả thi của kỹ thuật trong thực hành lâm sàng.

### 4.3. Thay đổi các chỉ số hình thái tuyến vú

Sau 6 tháng theo dõi, các chỉ số hình thái tuyến vú trong nghiên cứu của chúng tôi đều cải thiện có ý nghĩa thống kê với $p < 0,001$. Khoảng cách từ hõm ức đến núm vú (SN-N) giảm từ 21,0 cm xuống 18,3 cm. Kết quả này cho thấy kỹ thuật khâu nội tuyến cải tiến kết hợp đặt túi ngực thể tích nhỏ có khả năng đưa phức hợp quầng - núm vú lên vị trí cao hơn, đồng thời cải thiện hình thái của bầu vú sa trễ độ II. Kết quả của chúng tôi tương đồng với báo cáo của Ma X và cộng sự trên 14 bệnh nhân được treo sa trễ kết hợp đặt túi ngực qua đường quanh quầng [6]. Các tác giả ghi nhận khoảng cách SN-N giảm từ 22,2 ± 1,9 cm trước mổ xuống 18,6 ± 1,0 cm sau 1 năm, với mức nâng núm vú trung bình 3,2 ± 1,1 cm [6]. Davison S.P và cộng sự cho rằng khoảng cách từ hõm ức đến núm vú sau tạo hình cần được cá thể hóa theo chiều cao, hình thể và đặc điểm bầu vú, thay vì áp dụng một giá trị cố định, trong loạt ca treo sa trễ kèm đặt túi qua đường quanh quầng, khoảng SN-N từ 19-25 cm được xem là phạm vi thường được sử dụng trong thiết kế phẫu thuật [7]. Khoảng cách SN-N 18,3 cm trong nghiên cứu của chúng tôi thấp hơn so với giới hạn này. Tuy nhiên, vị trí núm vú không nên được đánh giá chỉ bằng SN-N mà cần xem xét đồng thời chiều cao cơ thể, vị trí nếp lằn dưới vú, tỷ lệ cực trên - cực dưới và sự cân đối của hai bên.

Khoảng cách từ núm vú đến nếp lằn dưới vú (N-IMF) giảm từ 10,9 cm xuống 8,2 cm. Sự thay đổi này cho thấy cực dưới tuyến vú được rút ngắn sau phẫu thuật. Trong kỹ thuật của chúng tôi, kết quả này không chỉ đạt được bằng việc loại bỏ bao da dư thừa mà còn nhờ kỹ thuật khâu nội tuyến cải tiến và tái sắp xếp nhu mô tuyến, qua đó đưa mô tuyến cực dưới lên cao hơn và hạn chế sự phụ thuộc vào thể tích túi ngực để tạo hình bầu vú.

Đường kính quầng vú giảm từ 5,9 cm xuống 4,1 cm sau 6 tháng. Kết quả này tương đồng với nghiên cứu của Ma X và cộng sự, trong đó đường kính quầng vú giảm từ 6,7 ± 1,2 cm xuống 4,6 ± 0,4 cm sau 1 năm, với sự khác biệt có ý nghĩa thống kê [6].

**4.4. Kết quả hình thái sau phẫu thuật**

Độ đầy cực trên được đánh giá tốt ở 83,3% trường hợp và khá ở 16,7%, không ghi nhận trường hợp trung bình hoặc kém. Hai vú đạt mức cân đối tốt ở 66,7%, khá ở 22,2% và trung bình ở 11,1%. Ngoài ra, 100% bệnh nhân được ghi nhận bảo tồn cảm giác quầng - núm vú và 94,4% có sẹo mềm, đạt yêu cầu thẩm mỹ sau 6 tháng.

Kết quả về độ đầy cực trên phù hợp với mục tiêu của phẫu thuật treo sa trễ kết hợp đặt túi ngực, trong đó túi ngực bổ sung phần thể tích bị thiếu hụt, còn kỹ thuật tái cấu trúc nhu mô góp phần tạo hình và duy trì độ nhô của bầu vú. Davison S.P và cộng sự nhận định phẫu thuật treo sa trễ kết hợp đặt túi qua đường quanh quầng có thể đồng thời làm tăng thể tích và thu gọn bao da, nhưng chỉ định cần được lựa chọn phù hợp, đặc biệt ở những trường hợp sa trễ không quá nặng [7]. Trong nghiên cứu của chúng tôi, mặc dù sử dụng túi ngực thể tích nhỏ, tỷ lệ đạt độ đầy cực trên tốt vẫn cao. Kết quả này cho thấy vai trò hỗ trợ của kỹ thuật khâu nội tuyến trong việc tập trung nhu mô và tạo độ nhô, thay vì phụ thuộc hoàn toàn vào thể tích túi ngực.

Về sự cân đối hai bên, 88,9% bệnh nhân trong nghiên cứu của chúng tôi đạt mức tốt hoặc khá. Kết quả này tương đối phù hợp với nghiên cứu của Grünherz L và cộng sự, trong đó bất cân xứng thể tích vú được ghi nhận ở 13% bệnh nhân sau phẫu thuật treo sa trễ kết hợp đặt túi ngực trong thời gian theo dõi dài hạn [8].

Trong nghiên cứu của chúng tôi, 100% bệnh nhân được ghi nhận bảo tồn cảm giác phức hợp quầng - núm vú sau 6 tháng. Kết quả này tương đối phù hợp với báo cáo của Artz J.D và cộng sự trên 56 bệnh nhân được treo sa trễ kết hợp đặt túi ngực một thì, trong đó không ghi nhận trường hợp giảm cảm giác núm vú trong thời gian theo dõi trung bình 2,1 năm [9]. Grünherz L và cộng sự cho thấy đa số bệnh nhân ở cả nhóm treo sa trễ kết hợp đặt túi và nhóm treo sa trễ bằng mô tự thân không ghi nhận thay đổi cảm giác phức hợp quầng - núm vú trong thời gian theo dõi [8].

Về chất lượng sẹo, 94,4% bệnh nhân có sẹo mềm và đạt yêu cầu thẩm mỹ, chỉ ghi nhận 1 trường hợp sẹo phì đại nhẹ sau 6 tháng. Kỹ thuật khâu nội tuyến giúp tái cấu trúc và nâng đỡ nhu mô, qua đó có thể làm giảm lực căng lên đường khâu da quanh quầng. Điều này có thể góp phần hạn chế giãn sẹo sau phẫu thuật.

**4.5. Biến chứng sau phẫu thuật**

Tỷ lệ biến chứng trong nghiên cứu của chúng tôi tương đối thấp, chỉ ghi nhận 1 trường hợp (5,6%) tụ dịch, được xử trí bảo tồn và không ảnh hưởng đến kết quả cuối cùng. Không ghi nhận nhiễm trùng, hoại tử phức hợp quầng - núm vú hoặc co thắt bao xơ Baker III-IV. Trong tổng quan hệ thống và phân tích gộp của Khavanin N và cộng sự, tỷ lệ biến chứng chung sau phẫu thuật treo sa trễ kết hợp đặt túi ngực một thì là 13,1% (KTC 95%: 6,7-21,3%), tỷ lệ co thắt bao xơ khoảng 3%, trong khi nhiễm trùng, tụ máu và tụ dịch đều có tỷ lệ dưới 2% [10].

**4.6. Mức độ hài lòng của người bệnh**

Đánh giá sau 6 tháng cho thấy 77,7% bệnh nhân rất hài lòng, 16,7% hài lòng và 5,6% có mức độ hài lòng trung bình; không ghi nhận trường hợp không hài lòng. Như vậy, tỷ lệ bệnh nhân hài lòng hoặc rất hài lòng đạt 94,4%. Kết quả này tương đối phù hợp với nghiên cứu của Junior W.C và cộng sự trên 20 bệnh nhân được treo sa trễ kết hợp đặt túi ngực một thì sau phẫu thuật giảm cân, trong đó 19 bệnh nhân, tương ứng 95%, hài lòng với kết quả phẫu thuật sau 6 tháng [11]. Hubbard T.J, trong nghiên cứu về kỹ thuật treo sa trễ đường dọc kết hợp đặt túi ngực trên 105 bệnh nhân, ghi nhận điểm BREAST-Q trung bình về mức độ hài lòng với kết quả là 82,78 điểm và mức độ hài lòng với tuyến vú là 75,94 điểm [12].

Mức độ hài lòng cao trong nghiên cứu của chúng tôi có thể liên quan đến sự cải thiện đồng thời về hình dạng, độ đầy cực trên, tính cân đối, vị trí tuyến vú, cùng với tỷ lệ biến chứng thấp và khả năng bảo tồn cảm giác phức hợp quầng - núm vú.

## 5. KẾT LUẬN

Kỹ thuật khâu nội tuyến cải tiến kết hợp đặt túi ngực qua đường mổ quanh quầng bước đầu cho thấy hiệu quả tạo hình khả quan trong điều trị sa trễ tuyến vú độ II. Điểm nổi bật của kỹ thuật là vẫn đạt được độ đầy cực trên và cải thiện sự cân đối hai vú khi sử dụng túi ngực có thể tích tương đối nhỏ, nhờ vai trò tái cấu trúc và nâng đỡ nhu mô của kỹ thuật khâu nội tuyến cải tiến. Kỹ thuật có tỷ lệ biến chứng thấp và mức độ hài lòng cao, cho thấy tiềm năng trở thành một lựa chọn phù hợp cho nhóm bệnh nhân sa trễ tuyến vú độ II kèm thiếu hụt thể tích tuyến vú.

## 6. TÀI LIỆU THAM KHẢO


[1] Regnault P. Breast ptosis: definition and treatment. Clin Plast Surg, 1976, 3 (2): 193-203.

[2] Rinker B, Veneracion M, Walsh C.P. The effect of breastfeeding on breast aesthetics. Aesthet Surg J, 2008, 28 (5): 534-537. doi: 10.1016/j.asj.2008.07.004.

[3] Zucal I, Tremp M, Duscher D, Wenny R, Zaussinger M, Kutz A et al. Augmentation-mastopexy: analysis of 95 consecutive patients and critical appraisal of the procedure. J Clin Med, 2023, 12 (9): 3213. doi: 10.3390/jcm12093213.

[4] Qiang S, Wang J.Y, Wang N, Wei S, Zhang Z.X. Three-dimensional concept in simultaneous periareolar augmentation-mastopexy. Aesthetic Plast Surg, 2026, 50 (5): 1814-1823. doi: 10.1007/s00266-025-05390-x.

[5] Ali B, Choi E.E, Barlas V, Nuzzi L, Morrell N.T, Labow B et al. Perioperative safety of combined augmentation-mastopexy: an evaluation of national database. Ann Plast Surg, 2021, 87 (5): 493-500. doi: 10.1097/SAP.0000000000003022.

[6] Ma X, Xu B, Ouyang Y, Du X, Liu C. Preoperative three-dimensional measurement-based periareolar augmentation mastopexy: indication and breast crown approach. Plast Reconstr Surg, 2022, 150 (2): 310-315. doi: 10.1097/PRS.0000000000009356.

[7] Davison S.P, Spear S.L. Simultaneous breast augmentation with periareolar mastopexy. Semin Plast Surg, 2004, 18 (3): 189-201. doi: 10.1055/s-2004-831906

[8] Grünherz L, Burger A, Giovanoli P, Lindenblatt N. Long-term results measured by BREAST-Q reveal higher patient satisfaction after "autoimplant-mastopexy" than augmentation-mastopexy. Gland Surg, 2019, 8 (5): 516-526. doi: 10.21037/gs.2019.09.05.

[9] Artz J.D, Tessler O, Clark S et al. Can it be safe and aesthetic? An eight-year retrospective review of mastopexy with concurrent breast augmentation. Plast Reconstr Surg Glob Open, 2019, 7 (6): e2272. doi: 10.1097/GOX.0000000000002272.

[10] Khavanin N, Jordan S.W, Rambachan A, Kim J.Y.S. A systematic review of single-stage augmentation-mastopexy. Plast Reconstr Surg, 2014, 134 (5): 922-931. doi: 10.1097/PRS.0000000000000582.

[11] Junior W.C et al. Augmentation mastopexy after bariatric surgery: evaluation of patient satisfaction and surgical results. Rev Col Bras Cir, 2016, 43 (3): 160-164. doi: 10.1590/0100-69912016003005.

[12] Hubbard T.J. Vertical augmentation mastopexy with implant isolation and tension management. Plast Reconstr Surg Glob Open, 2019, 7 (6): e2226. doi: 10.1097/GOX.0000000000002226.